Clinique et Policlinique de Balgrist, Zürich. Directeur: Prof. Dr. R. Scherb

Universitätsklinik für
Orthopädische Chirurgie
Inselspital, CH-3010 Bern

Contribution à l'étude de la maladie de Calvé-Legg-Perthes-Waldenström ou Coxa Plana

Thèse

présentée à la Faculté de Médecine de l'Université de Zürich
pour l'obtention du grade de Docteur en Médecine

par

Maurice Edmond Muller

de Volketswil (Zürich)

Acceptée sur la proposition de

Monsieur le Prof. Dr. R. Scherb

Zürich 1946

Imprimerie H. Brechbühler, Bienne 6

A mon maître, Monsieur le Professeur Dr. R. Scherb

Pour les précieux et judicieux conseils qu'il a bien voulu me donner en vue et au cours de ce travail, ma plus vive gratitude

A mes chers parents

Témoignage de profonde reconnaissance

Introduction

Pour l'élaboration de ce travail de thèse, je me suis servi du matériel clinique et radiologique de l'institut orthopédique de Balgrist, où furent traités, de 1913 à fin 1945, plus de 150 patients atteints de maladie de Calvé - Legg - Perthes - Waldenström.

Quoique la coxa plana demeure une affection obscure de la hanche — tout au moins quant à son étiologie — et malgré la quantité de travaux consacrés à l'étude de cette maladie, il m'a paru intéressant, ainsi qu'à mon maître le Professeur Dr. R. SCHERB, de revoir tous les cas traités à Balgrist et de contrôler ceux chez lesquels le début de la maladie était antérieur à 1926.

1. Historique de la maladie de C.L.P.W.

A l'heure actuelle, il est impossible de nommer l'auteur qui, le premier, a diagnostiqué une maladie de C.L.P.W. et reconnu son entité clinique et radiologique.

Dès le début de l'ère radiologique, plusieurs auteurs furent frappés par la disproportion des destructions remarquées sur les clichés, et la bénignité de l'affection au point de vue clinique, puisqu'un repos de quelques mois suffisait à faire disparaître tout symptôme subjectif; en outre, la tête fémorale se formait avec rapidité.

En 1905, Köhler, croyant à une forme spéciale de tuberculose, décrivit des radiographies de la maladie de C.L.P.W. En 1909, le Français Sourdat et le Norvégien Waldenström publièrent leurs travaux en parlant d'un foyer tuberculeux du col. La même année, Legg, en USA, donna une conférence sur une affection obscure de la hanche, probablement due à un staphylocoque à virulence atténuée, nettement différente de la coxite tuberculeuse. L'année suivante, Calvé qui avait reconnu l'autonomie de l'affection et qui pensait à un rachitisme tardif — conception qu'il défend encore à l'heure actuelle — publia ses travaux. Durant la même année, plusieurs auteurs allemands entrèrent en scène, dont Perthes qui croyait à une ostéomyélite atténuée, Ludloff, Bibergeil qui parlaient d'arthrose déformante juvénile.

En 1913 enfin parut l'important travail de Perthes et de ses assistants, travail qui contient plusieurs rapports d'histologie pathologique et qui traite cette affection dans tous ses détails, la majeure partie étant d'ailleurs encore valable à l'heure actuelle. Perthes proposa le terme d'ostéochondrite déformante juvénile, terme qui prête à discussion, puisque cette affection n'est ni une ostéite, ni une chondrite.

Plus tard, le terme de «Coxa Plana» (Waldenström 1920) qui, ne faisant aucune allusion quant à l'étiologie possible, mais seulement à la déformation apparente aux rayons X (épiphyse aplatie), fut accepté dans différents pays, particulièrement en Belgique, Hollande, Angleterre, en partie en France. Ce terme est certainement plus juste que celui de maladie de Perthes accepté en Scandinavie, en Allemagne et en Suisse allémanique, puisque si Perthes a consacré plusieurs travaux à cette affection, ce n'est en tout cas pas lui qui l'a découverte.

Dans mon travail, je me servirai indifféremment des termes de maladie de Calvé - Leggs - Perthes (CLP) et de coxa plana (c. p.).

2. Apparition

Il y a peu d'années encore, les auteurs étaient unanimes à nier l'existence de la coxa plana chez les animaux. En 1939 toutefois, Thomasen (Aarhus) prouva que cette affirmation était erronée et, s'appuyant sur de nombreux clichés, il prouva que des altérations de l'épiphyse fémorale ressemblant à la coxa plana pouvaient exister exceptionnellement chez de jeunes porcs (animaux dont le squelette se rapproche le plus de celui des humains). Dans son travail, il publia cinq déformités les plus caractéristiques, résultat de l'examen de près de 1500 humérus et de plus de 2000 fémurs de porcs. Dans ces cinq cas, la tête est aplatie, le col déformé en coxa vara (voir également chapitre concernant l'anatomo-pathologie),

Chez les humains, la maladie de CLP est une maladie des jeunes qui apparaît durant le développement de la tête fémorale. Le noyau de l'épiphyse doit avoir atteint une certaine grosseur et être encore totalement séparé de la métaphyse par son cartilage de conjugaison.

L'affection débute généralement entre 5 et 9 ans. Schwarz (5—10 ans), Perthes-Welsch (4—11 ans), Calvé (3½—10 ans), Waldenström, Sinding-Larsen (7—12 ans), Forsel (5—9 ans), la courbe de fréquence de Flemming-Moller (154 cas) indique un maximum

entre 6 et 7 ans. Cependant, des cas furent enregistrés où l'affection débutait entre 14—15 ans (Broca, Allisen), d'autres où le début de l'affection se situait avant 4 ans (Sundt, Sinding, Larsen, Schwarz). Gickler en particulier crut pouvoir poser rétrospectivement le diagnostic de CLP chez un enfant âgé de 4 mois seulement, tandis que deux autres de ses malades n'avaient pas 2 ans.

A la clinique de Balgrist, le patient le plus âgé lors du début de coxa plana avait 11½ ans, le plus jeune 2½ ans. Ce malade est d'ailleurs particulièrement intéressant, puisqu'il présentait une luxation congénitale à droite et une coxa plana à gauche.

Cas. 1. F. B. (H 485) né en 1913. Le 2 novembre 1915, le malade vient à la clinique pour une luxation congénitale de la hanche droite qui est réduite selon la méthode de Lorenz. Sur la radiographie faite à ce moment, on remarque que le noyau capital à gauche est aussi peu développé que du côté luxé, qu'il est un peu aplati, avec, semble-t-il, un début de morcellement. Au point de vue clinique, le signe de Duchenne-Trendelenbourg est positif uniquement à droite.

Un nouveau cliché, fait 17 mois plus tard, montre qu'à droite l'état de l'ancienne luxation est satisfaisant, tandis qu'à gauche la coxa plana soupçonnée est arrivée à sa période d'état. Signe de Duchenne-Trendelenbourg positif à gauche seule-

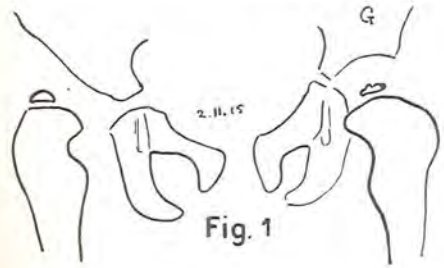

Fig. 1: F. B. 2 5/12 ans. Luxation congénitale de la hanche à droite. A gauche, le noyau capital est plus dense, trop petit, un peu aplati, avec début de morcellement; la ligne de Ménard est brisée.

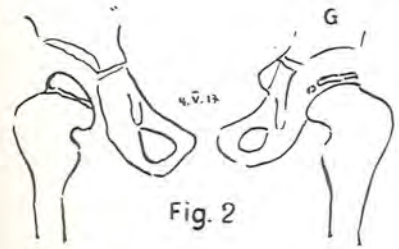

Fig. 2: A 3 10/12 ans. La luxation à droite est bien réduite. A gauche, coxa plana à sa période d'état: morcellement, sclérose, aplatissement du caput, subluxation, etc.

ment. — Un contrôle, 20 ans plus tard, prouve que la luxation est presque parfaitement guérie à droite. La coxa plana à gauche a évolué normalement; la tête faisant bloc avec le col est déformée en tête de champignon. Le signe de Duchenne-Trendelenbourg est encore de —3° à droite et de +3° à gauche.

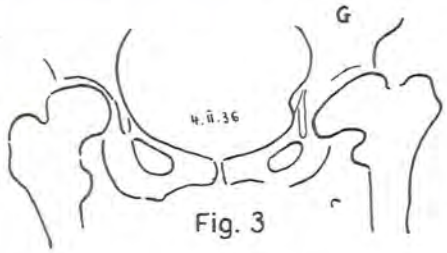

Fig. 3: 20 ans plus tard. Du côté luxé, bon résultat, toutefois légère subluxation. A gauche, tête déformée en champignon, stade final de la maladie de CLP.

Ce cas est intéressant non seulement vu la jeunesse du malade, mais parce que dès le début de l'affection, il existe des symptômes de subluxation bien visibles: la ligne de Ménard est brisée en son milieu, le noyau capital est peu développé. Il semblerait donc que l'étiologie puisse être recherchée dans une malformation congénitale, l'âge du malade parlerait également en faveur de cette conception. Mais est-ce réellement la subluxation congénitale qui entrerait en cause? Dans le cas présent, l'enfant n'a presque pas marché et il serait étonnant que quelques microtraumatismes isolés, conséquence de l'incongruité des surfaces articulaires, aient dû provoquer la maladie. N'y aurait-il pas plutôt altération congénitale non perceptible de la tête fémorale?

Les sexes sont inégalement touchés. 75 % des cas de Balgrist (153 cas) sont des représentants du sexe masculin. Legg trouva 82 % de garçons, Perthes 72 %, Flemming-Möller 77,8 % (289 cas), Schwarz 66 %, Sundt 77 %, Roderick même 98 %, Brandes seul, trouva dans son matériel près de 50 % de filles. Bouquier indique 80 %, ce qui, pour lui, est une première preuve (puisque la proportion est inverse dans la luxation congénitale de la hanche) de l'étiologie de l'affection, soit de la subluxation primitive,

En règle générale, la lésion est unilatérale, mais la bilatéralité n'est pas exceptionnelle: pour Perthes-Welsch 6 %, Flemming-Möller 16,5 %, Bergmann 10 %, Weil 33 %, Brandes 31,5 % (38 cas), Sundt 17 % (242 cas). A Balgrist, la proportion est de 13 % (153 cas).

Différents auteurs (Kehl Brill, Bettmann) ont trouvé des familles présentant des troubles caractéristiques de la hanche dûs essentiellement à des maladies de CLP typiques. Chez la plupart de nos malades, nous avons soigneusement recherché l'hérédité possible, mais n'avons jamais trouvé deux cas de coxa plana dans la même famille. Cependant, nous connaissons p. e. deux familles classées antérieurement sous l'étiquette de coxa plana familiale, où, dans la première, un seul membre était réellement atteint de cette maladie, tandis que les autres membres, à côté de signes d'hypothyroidisme caractéristique, présentaient des protrusions de l'acétabule, affection à caractère familiale; un autre membre était porteur d'une ostéochrondrite disséquante de la hanche. La protrusion de l'acétabule est une affection peu connue en Suisse, quoique importante pour le diagnostic différentiel, de sorte que je me permets de mentionner un cas provenant de cette famille.

Cas. 2. M. F., né en 1922. Réfugié étranger, habitant avant 1925 le sud de la Pologne. Ce cas fut longtemps diagnostiqué coxa plana atypique, coxarthrose juvénile, etc. Le malade se plaint depuis sa quinzième année de douleurs dans ses deux hanches, qui deviennent avec les années presque continues, et sont exacerbées le matin lors des premiers pas et lors de changement de température. Traité dans différents hôpitaux suisses, le patient arrive à Balgrist en 1943 pour la première fois. Tous les mouvements des deux hanches sont fortement limités ou abolis. Lors d'écartement maximum, la distance intermaléolaire est de 80 cm. La radiographie permet de poser le diagnostic d'emblée.

La protrusion de l'acétabule étant très souvent une affection familiale, les six membres de la famille furent radiographiés. L'un deux était atteint d'une coxa plana typique, deux autres de protrusion de l'acétabule semblable à la fig. 4. A noter que tous représentaient divers symptômes d'hypothyroïdisme et de nanisme.

Cas 3. H. H. (P. 60447) né en 1894. Grandeur 154 cm. Intelligence bonne, chef d'une famille également caractéristique, Sur les huit membres en vie, le patient, sa mère, un de ses frères et ses deux enfants boitent. Les radiographies révèlent des coxarthroses atypiques chez les adultes, conséquences probables de déformations congénitales de la tête fémorale, un début d'ostéochondrite disséquante chez le fils, et une protrusion de l'acétabule chez la fille. Chez celle-ci, les articulations des hanches sont presque totalement bloquées, et lors d'écartement maximum, la distance intermaléolaire est de 45 cm seulement.

En général, la maladie de Perthes apparaît chez des enfants sains, bien constitués, ne présentant qu'exceptionnellement des troubles endocriniens, du rachitisme, ou des tares héréditaires. Contraire-

ment aux allégations de Sundt, nous n'avons jamais constaté que le milieu social ou le fait d'habiter la ville ou la campagne joua un rôle quelconque dans la fréquence de la coxa plana.

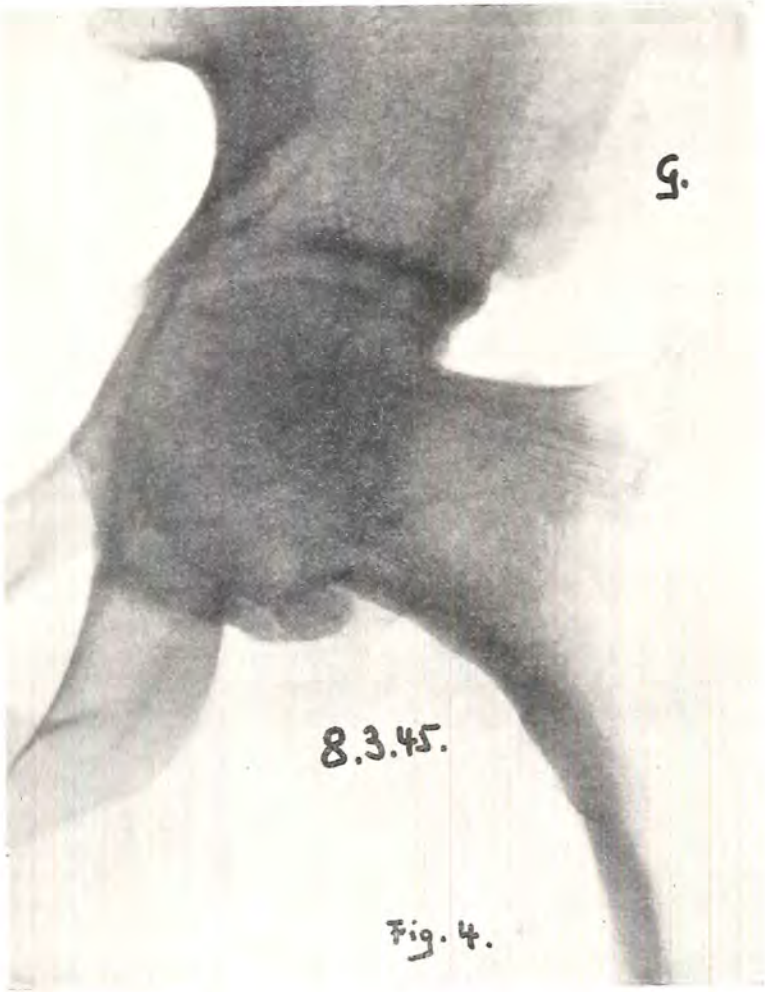

Fig. 4: 24 ans. Protrusion bilatérale de l'acétabule Les têtes fémorales — ici seule la droite est reproduite — sont littéralement enchâssées dans la cavité cotyloïdienne. De grosses néoformations sont visibles, particulièrement au col, à l'insertion interne de la capsule.

3. Clinique

Les antécédents familiaux et l'anamnèse personnelle sont généralement négatifs. Les symptômes de rachitisme en particulier font le plus souvent complètement défaut et l'enfant a commencé ses premiers pas vers un an.

Exceptionnellement, la maladie provient d'une infection, et les symptômes cliniques suivent la première affection (Rost, Bargellini, Fröhlich, Mouchet, Ill, Kidner). Parfois même, plusieurs articulations sont atteintes à la fois (Perthes, Sundt, Zaaijer, Frieders, Baggers, Brandes). Certains auteurs (Drehmann, Mohr, Preiser) croient même qu'une coxite tuberculeuse peut évoluer en Perthes, ce qui, à Balgrist, est considéré comme exclu. Si une coxite évolue en CLP, c'est que le diagnostic posé au début était faux. Cependant, un de nos cas a certainement fait suite à une coxite pneumococcique avec luxation consécutive de la hanche.

Cas. 4. H. X. (H. 5261) né en 1921. A 7 mois, coxite pneumococcique à gauche provenant d'une complication d'une pneumonie. L'abcès formé à gauche fut ponctionné et le bactériologue put confirmer le diagnostic. Après 6 mois, le processus s'étant calmé, une première radiographie montre une luxation à gauche avec disparition totale du noyau capital. Un an plus tard, le noyau réapparaît, quoique nettement moins développé que de l'autre côté. Aucun traitement spécial. Une nouvelle radiographie à 6 ans, c.-à.-d. au moment où l'enfant se plaint pour la première fois de douleurs du côté de sa hanche, montre qu'une coxa plana typique s'est développée du côté gauche.

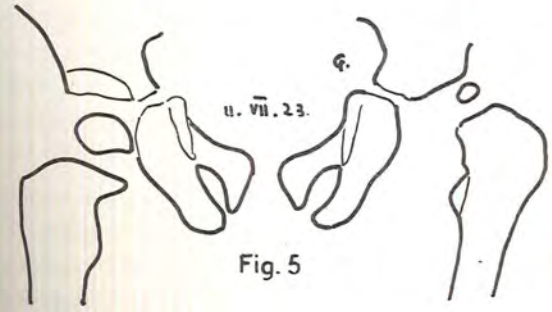

Fig. 5: H. X. 2½ ans. Luxation gauche après coxite pneumococcique du même côté un an et demi auparavant — Le noyau capital réapparaît.

L'étiologie peut être recherchée ici dans la luxation de la tête, quoiqu'il ne faille pas oublier que les coxa plana apparaissant sur une hanche luxée non réduite

et sur laquelle aucune manœuvre n'a été faite, soient tout à fait exceptionnelles. Nous-mêmes n'avons jamais enregistré de cas semblables. Une autre hypothèse serait que l'infection ait diminué la résistance de l'os vis-à-vis de certains agents (microtraumatismes ?), une autre enfin, que l'infection ait subsisté à l'état latent et soit la cause directe de la maladie actuelle.

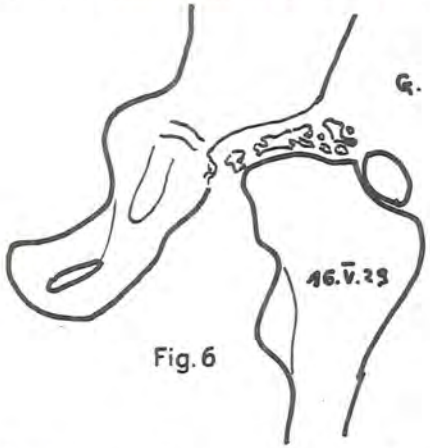

Fig. 6 : Coxa plana à sa période d'état. Morcellement du caput et de la partie externe et juxta-épiphysaire du col. Les trochanters ne semblent pas touchés.

La présence d'un traumatisme dans l'anamnèse se retrouve souvent (Legg, Brandes, Schwarz). Généralement il est vague, peu caractéristique ; ce qui est fréquent, c'est qu'un traumatisme dévoile la maladie qui évoluait dans un silence clinique complet. Pourtant, une coxa plana peut résulter d'un coup de feu avec balle logée dans la tête (Just) ou d'une fracture intertrochantérienne (Rehbein).

En général, l'attention des parents est attirée par une légère claudication, parfois par un dandinement à peine perceptible, apparaissant en fin de journée — surtout après de longues marches — et qui disparaît au repos. Assez souvent de légères douleurs lui sont associées, douleurs fréquemment localisées dans le genou, comme c'est possible au début de toutes les affections de la hanche.

Lors de l'examen, on notera une limitation de certains mouvements dans l'articulation de la hanche, essentiellement de l'abduction et de la rotation interne, tandis que l'adduction et la rotation externe sont en règle générale plus rarement et plus tardivement limitées. Quant à la flexion ou à l'extension, il est exceptionnel de les trouver entravées.

Quantité de théories tentent d'expliquer la limitation de l'abduction ; toutefois aucune ne s'impose d'emblée. Au début, Perthes croyait à un effet mécanique dû à la déformation de la tête qui se déforme et devient cylindrique sous l'effet de la marche où le mouvement de flexion est le plus utilisé. Mais comme la limitation débute déjà avant toute déformation, celle-ci ne peut jouer un certain rôle que tardivement. D'ailleurs, en narcose, on obtient très souvent une excellente abduction (Brandes, Perthes, Amstad). On parla alors d'un spasme des adducteurs, ce qui est pour le moins curieux (Drehmann, Nieber), puisque les mêmes auteurs affirment qu'un signe caractéristique de la coxa plana est justement l'absence de toute contracture.

Dans la plupart des cas où l'affection eut le temps d'évoluer quelque peu, le grand trochanter apparaît nettement remonté à la palpation. Le plus souvent il est d'ailleurs bien visible et saillit, dans la station debout, beaucoup plus du côté malade que de l'autre.

Le signe de Duchenne-Trendelenbourg est dû à l'insuffisance de la musculature pelvi-trochantérienne, cause de la boiterie ; c'est un des signes les plus fins et les plus faciles à rechercher. Il ne suffit cependant pas de noter simplement s'il est positif ou négatif, quoique cette indication pourrait suffire lorsqu'il est nettement positif. Dans tous les autres cas, il sera bon de se servir d'un pelvimètre muni d'un dispositif permettant de mesurer l'inclinaison avec précision et de noter exactement les chiffres trouvés. Ainsi, au début de l'affection, le signe de Duchenne-Trendelenbourg sera simplement moins négatif du côté atteint que de l'autre, ce qui fournira une précieuse indication.

La musculature de la cuisse et du bassin présentera en général une atrophie visible ; en particulier, le périmètre de la cuisse du côté atteint — mesuré 10 à 15 cm au-dessus du bord supérieur de la rotule — sera habituellement nettement plus court que celui du côté sain.

La jambe est quelque peu raccourcie (1 à 4 cm), ce qui est dû à l'aplatissement de la tête et à la diminution de l'angle collo-dyaphysaire. Dans de très rares cas, elle est plus longue de 1 à 2 cm (Legg, Sundt, Brandes) phénomène probablement dû à l'irritation du cartilage épiphysaire et à la déformation du col en coxa valga. Cette observation n'a jamais été faite à Balgrist.

La crépitation articulaire fait défaut (Legg, Perthes, Edberg). La réaction de Pirquet est souvent négative. La vitesse de sédimentation n'est, en règle générale, pas augmentée, à moins d'une autre affection concomitante; dans certains cas assez troublants, nous l'avons cependant trouvée accélérée durant longtemps, et cela sans raison plausible (voir cas 10).

L'évolution peut être très inégale, et il existe de nombreux patients qui n'iront voir le médecin que vers les 40 ans, lors de l'apparition des douleurs arthrosiques. A ce moment, ils ne se souviennent plus de leur affection de jeunesse. D'autre fois, la lésion est découverte par hasard entre 20—30 ans, à l'occasion d'un cliché radiologique fait pour une raison ou une autre. Ainsi, depuis que nous examinons systématiquement les familles présentant des affections de la hanche, nous avons déjà décelé une ou deux coxa plana chez des individus qui boitaient légèrement, mais qui ne se doutaient nullement être atteints d'une maladie. Dans les cas où nous pouvons contrôler les progrès de l'affection dès le début et durant de nombreuses années, nous pouvons admettre que l'évolution radiologique durant la période aiguë dure environ 3 à 5 ans.

Les troubles subjectifs, surtout les douleurs, disparaissent assez rapidement, le plus souvent dès la période de reconstruction de l'os au point de vue radiologique. Quant à la claudication, elle peut disparaître totalement, rester presque imperceptible, pour s'accentuer par la suite et devenir définitive. Tout dépend de la nouvelle forme de la tête. — Sauf lors de restitution ad integrum, certains mouvements — surtout la rotation externe — restent légèrement diminués. Parfois, lorsque les déformations de la jointure sont considérables, ils peuvent rester presque abolis.

Quant au pronostic à distance (voir ég. ch. spéc.), il est beaucoup plus mauvais que la grosse majorité des auteurs l'ait soupçonné. Une hanche de coxa plana deviendra presque inévitablement plus ou moins rapidement une hanche coxarthrosique.

4. Evolution radiologique

Nous possédons à la clinique de Balgrist plus d'une centaine de cas radiographiés régulièrement tous les trois à six mois depuis le début de la maladie de CLP jusqu'à la reconstruction de l'os. La série de clichés ainsi obtenue forme un véritable film cinématographique qui permet de suivre l'évolution radiologique de l'affection dans tous ses détails. Quelques-uns de ces cas (tel le cas 5) possèdent également des radiographies antérieures au début de l'affection; d'autres présentent une coxa plana unilatérale, devenant bilatérale par la suite.

Si les premières radiographies sont antérieures de plusieurs années au début de la maladie, la hanche ultérieurement touchée ne présente aucune altération ou malformation pouvant faire prévoir la maladie. Tout comme Waldenström, nous n'avons trouvé à ce moment ni retard d'ossification de la tête ou du cotyle (Bouquier), ni ischium varum (Murk Janson), ni col trapu, épaissi. La ligne de Ménard en particulier ne présentait aucune interruption ou altération pathologique, l'espace interarticulaire était normal.

Cas 5. M. L. (H 1985) né en 1921. Le 22 septembre 1922, la petite L. est examinée en policlinique pour sa luxation qui sera réduite le 10 avril 1923. La radiographie ne montre absolument rien de pathologique du côté sain: la ligne de Ménard est normale, le contour supérieur de la cavité cotyloïde ne présente aucune arrosion, aucun trouble de croissance ou malformation quelconque; le volume du noyau capital correspond à l'âge de l'enfant.

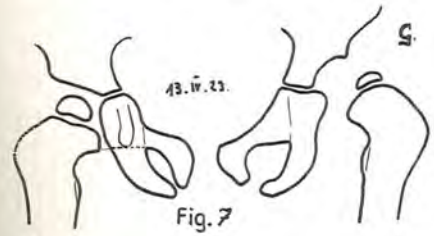

Fig. 7: M. L., 2 ans. Luxation congénitale de la hanche gauche, à droite hanche parfaitement normale, cavité cotyloïde bien développée, aucun symptôme de subluxation. En général, l'ossification est beaucoup plus avancé qu'à gauche.

Ce cas est un pendant du cas no 1, puisqu'il y a également une luxation d'un côté et une coxa plana de l'autre; les conditions cependant sont différentes. La hanche ultérieurement touchée semble parfaitement normale, exempte de toute malformation. La coxa plana qui se développera ne débutera que 4 à 5 ans

plus tard, ce qui diffère bien du cas précédent. — Ce cliché et d'autres assez semblables, paraît démontrer que la subluxation qui doit toujours exister pour certains auteurs (Calot, Brandes, Bouquier, Clinot, Leveau) ne peut expliquer l'étiologie dans tous les cas.

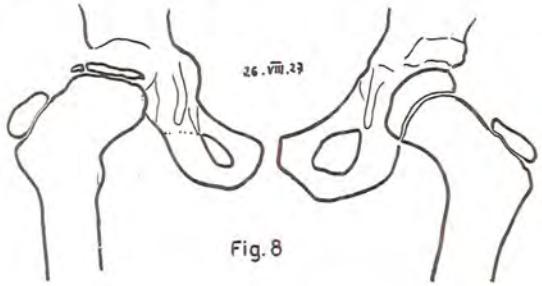

Fig. 8; 4 ans plus tard. La luxation a été réduite entre temps, et la tête s'est développée normalement. A droite, coxa plana à sa période d'état avec subluxation, ischium varum, etc.

Dès l'apparition des symptômes subjectifs, il existe des symptômes radiologiques faciles à déceler; contrairement à différents auteurs (Sundt, Amstad), il ne nous est jamais arrivé de voir un enfant présentant des troubles du côté de sa hanche où la première radiographie était négative et chez lequel une maladie de CLP se serait développée par la suite.

Au début, on recherchera du côté suspect la triade radiologique caractéristique, soit l'augmentation de la distance entre l'épiphyse et le fond de la cavité cotyloïdienne, l'élargissement du col et surtout l'aplatissement du bord supéro-antérieur du noyau capital.

La distance entre le caput et la cavité se mesurera du bord de l'épiphyse à la branche externe de la figure en larme ou en U qui représente le fond interne de la cavité cotyloïdienne. L'aplatissement doit être parfois très exactement recherché, le cliché sera pris correctement, les deux fémurs dans la même projection (rotation interne maximum). Il sera éventuellement bon, pour pouvoir confronter les deux côtés, de couper le film par son milieu et de placer les lignes du fémur et de l'os iliaque soigneusement les unes sur les autres (Waldenström). Un aplatissement, à peine visible sans cet artifice, apparaîtra facilement lors de l'examen en contre-jour, les ombres du noyau capital ne se superposant pas. Lorsque l'aplatissement n'est pas certain, on pourra mieux le mettre en

évidence en répétant la radiographie en position de Lauenstein (Waldenström) en flexion des genoux et abduction maximum des hanches. Nous avons trouvé cet aplatissement dans tous nos cas, sans aucune exception, et même sur toutes les radiographies faites en pratique privée et qui nous furent présentées. Waldenström, qui voyait dans l'aplatissement du début la clé du diagnostic, proposa pour cette raison de nommer coxa plana la maladie de la hanche appelée jusqu'alors ostéochondrite juvénile. Ce terme n'était donc pas prévu pour la période d'état de la maladie, encore moins pour son stade final où l'aplatissement peut, dans une certaine propotion de cas, faire complètement défaut.

Fig. 9. M. R. 5½ ans. Début caractéristique de la coxa plana classique: à droite, aplatissement de la partie antéro-externe du noyau capital, augmentation de l'espace intraarticulaire, particulièrement visible du côté interne, élargissement du col. La structure du noyau est floue, l'os lui-même est un peu plus sclérosé que normalement. Aucun symptôme de subluxation, pas d'ischium varum, Les os formant la cavité sont normalement développés. Coxa valga bilatéral.

A part cette triade caractéristique, d'autres signes apparaîtront plus ou moins souvent, plus ou moins rapidement. — Si la densité est

généralement augmentée du côté atteint, elle est diminué dans $^1/_4$ de nos cas.

Le noyau trochantérien présente souvent des altérations, telles que retard d'ossification, fragmentation, évent. élargissement et aplatissement.

Quant au cotyle, on n'y trouve pas de lésions primaires certaines (Sundt également dans son grand matériel), et il ne participe que tardivement au processus. Il est à noter que le cotyle peut être flou, mal délimité, de configuration peu typique chez des enfants tout à fait normaux. Les altérations qui apparaissent par la suite sont peut-être un phénomène secondaire d'adaptation dela cavité à la déformation de la tête.

Cas 6. M. R. (H 11301) né en 1939. Le 25 janvier 1945, la mère de la jeune patiente se rend chez un médecin praticien, parce que sa fille se plaint de douleurs dans le genou droit. Malgré une radiographie de la hanche qui révèle une coxa plana à son début, le médecin conseille un repos de deux à trois semaines. Les douleurs ne cessent pas, et une nouvelle radiographie en juillet de la même

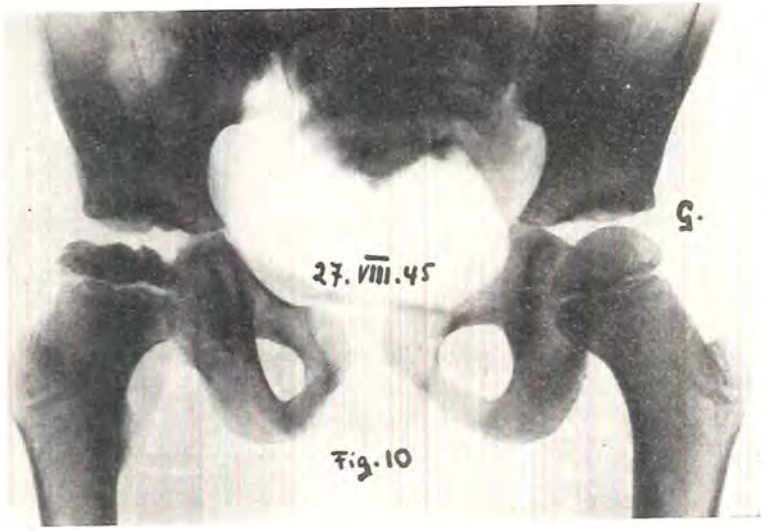

Fig. 10: 7 mois plus tard: gros aplatissement du noyau qui est sclérosé, irrégulier, fragmenté, élargi, et qui déborde sur le côté externe du col.

année, permet enfin au médecin de poser le diagnostic précis, et la malade nous est alors envoyée. Malgré le traitement à l'extension durant quelques mois et marche avec un appareil de décharge, le pronostic tardif doit être réservé. Or dans ce cas, la première radiographie est si caractéristique qu'il est facile de prévoir l'évolution. Un traitement conséquent institué à ce moment pouvait certainement limiter les dégâts.

Cas 7. T. V. (33284) né en 1928. Ce garçon fait une chute à l'école en août 1935; dès lors, il ressent des douleurs dans sa hanche droite. Il vient à Balgrist le 21 janvier 1936. On note une légère boiterie, une forte limitation de l'abduction à droite et un peu de l'adduction. Périmètre des cuisses mesuré 15 cm au-dessus du bord supérieur de la rotule: 32 cm à droite, 34 cm à gauche. Signe de Duchenne-Trendelenbourg positif à droite, vitesse de sédimentation 10/23 mm Hg. L'atrophie de la partie externe de la tête et du col fémoral à droite fait penser à une coxite atténuée, probablement non spécifique.

Fig. 11: T. V. 7 ans: à droite aplatissement du bord externe du noyau capital, légère sclérose, élargissement de l'espace intraarticulaire, col plus gros que du côté sain.

Traitement: repos au lit avec extension. Trois mois plus tard, une nouvelle radiographie montre avec certitude une maladie de CLP. Lever le 1er juin 1936 avec appareil de décharge, type attelle Thomas, qui sera porté deux ans. Con-

trôle le 12 juillet 1945: depuis 7 ans, le malade ne ressent ni douleurs, ni fatigabilité exagérée du côté de sa hanche, signe de Duchenne-Trendelenbourg —15° des deux côtés, tous les mouvements sont libres, égaux des deux côtés, la jambe droite mesure 1 cm de moins que la gauche. Le pronostic dans ce cas paraît bon, mais seul un contrôle dans 20 ans permettra de le préciser.

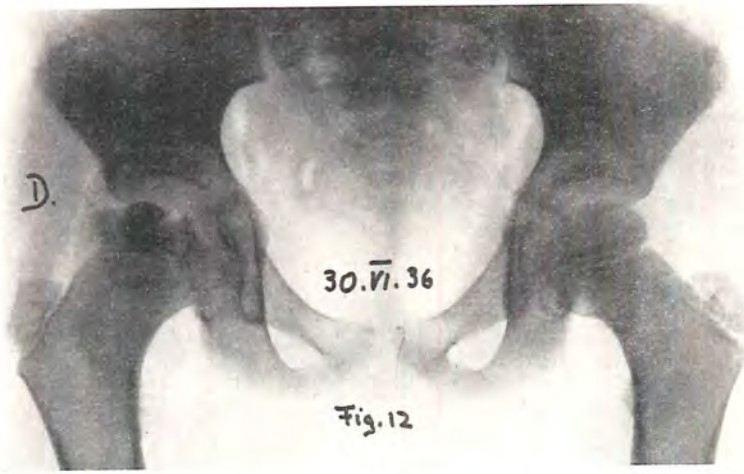

Fig. 12: 8 mois plus tard: la tête garde sa forme générale, commence à deborder sur la partie externe du col, pas de fragmentation, mais plutôt arrosion du bord articulaire du caput; alternance de zones floues, atrophiées, et de zones sclérosées.

Après ce stade du début, l'évolution peut se poursuivre de multiples manières, qui en fin de compte se résument en deux catégories nettement distinctes (Brandes).

Dans la forme classique qui groupe les $^2/_3$ des cas, le tassement du noyau capital continue. Il subsiste parfois, ce qui est d'ailleurs assez rare et seulement durant un certain temps, une petite ligne radiologiquement visible tout près de la surface articulaire, qui représente la limite entre le noyau osseux et le cartilage avant le début de l'affection. La structure normale de l'os à ce moment opacifié et trop dense se disloque, et la tête se décompose en fragments irréguliers plus ou moins gros, séparés les uns des autres par des espaces clairs, perméables aux rayons X. Elle prend ainsi

l'aspect d'une vague mosaïque. Peu à peu, les vacuoles — de forme et de dimension très variables — progressent en tout sens, se rejoignent, et la tête peut devenir presque invisible (fig. 29). Cependant, il n'existe parfois qu'un simple clivage à point de départ externe qui divise en deux le noyau capital par progression centripète (voir fig. 10 et 24). En même temps, la distance entre l'épiphyse et le fond de la cavité s'accroît, vu l'aplatissement du caput

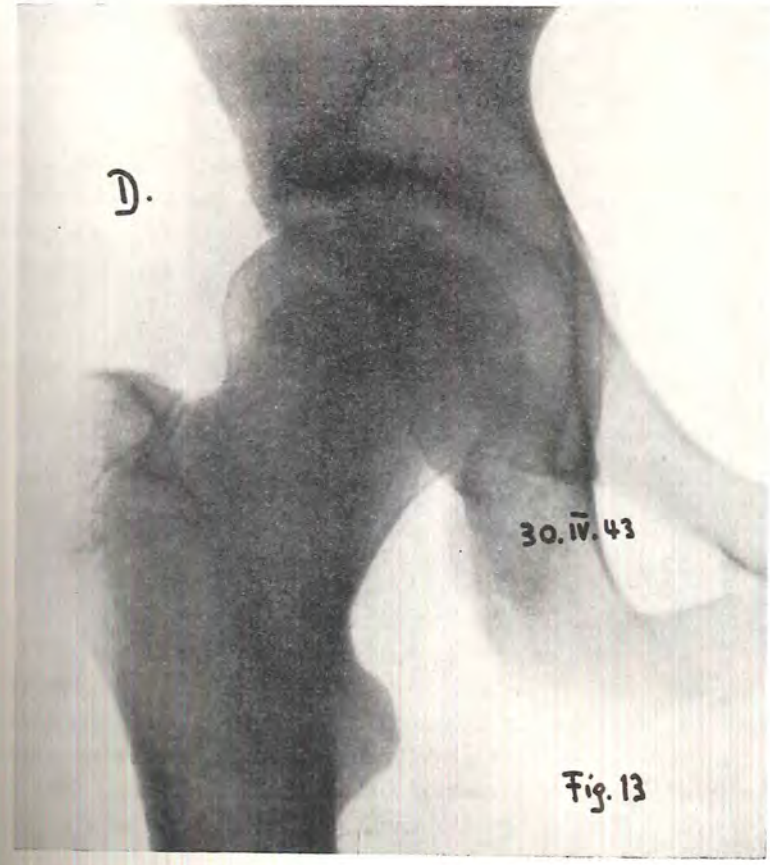

Fig. 13: stade final. Coxa valga. Débordement du caput qui a glissé en haut et en arrière. Tête encore diminuée de hauteur, mais de forme sphérique.

et son glissement vers en haut et en dehors ; c'est la même cause qui provoque la rupture du cintre cervico-obturateur ou ligne de Ménard.

A la période d'état, c.-à.-d. au point culminant de la maladie, le col est grossièrement épaissi, déformé en coxa vara, plus rarement en coxa valga, raccourci. Il présente toujours des altérations de structure au cours de l'affection, qui dans certains cas ne consistent qu'en une zone de décalcification métaphysaire; plus souvent, il existe des images lacunaires mal délimitées, de telle sorte que le col prend un aspect pommelé. Le cartilage diaphyso-épiphysaire, toujours atteint si les foyers sont directement adjacents, est irrégulier, sinueux, trop large ou trop mince, discontinu, festonné, sur sa face cervicale souvent bordé d'un liseré plus dense en face des lésions maxima du caput. Parfois il est sérieusement atteint, même en partie totalement détruit, de sorte qu'il ne pent y avoir reconstruction (voir fig. 31). La tête est représentée soit par une mince bande sclérosée sus-cartilagineuse, soit par un résidu osseux plus ou moins conséquent. Dans les cas très graves (col sans tête, voir cas 13), non seulement la tête devient invisible in toto, mais elle peut être totalement détruite. Le grand trochanter souvent altéré, élargi, aplati, peut présenter des zones vacuolaires. Quant au cotyle, il est atteint d'altérations secondaires, semblables à celles de l'épiphyse fémorale, telles que lacunes, irrégularités, et ceci dès le début du morcellement de la tête.

Dans le tiers des cas, l'évolution est nettement différente. Après la même triade du début, avec sclérose ou atrophie du noyau, l'aplatissement s'arrête, et la fragmentation ne débute pas. La tête garde sa forme générale, se transforme peu à peu, se laisse pénétrer comme une masse molle par le col, et avec le temps le recouvre comme un capuchon, le dépassant en dehors ou en dedans, plus fréquement dans les denx directions. Sa texture osseuse pommelée présente quelques zones claires, mal délimitées, alternant avec des plages très sclérosées, généralement centrales. Ses bords peuvent présenter de petites ulcérations, surtout dans la région de la fovea, qui se rencontrent également dans le col au point de départ de la capsule et peuvent donner des images assez difficiles à interpréter au point de vue diagnostic. La métaphyse prend un aspect vacuolaire dû à la présence de foyers d'ostéolyse, parfois entourés d'un manteau sclérosé. La ligne d'ossification des deux côtés du cartilage de conjugaison est irrégulière. Les altérations du col, du trochanter, du cotyle, sont les mêmes que dans la forme classique. Dans ses grandes lignes, la reconstruction est semblable dans les deux formes.

Cas 8. K. H. (H 4105) né en 1923. Il vient en consultation le 25 juin 1929, se plaint de douleurs dans la région de l'aine droite, de boiteries qui durent depuis trois mois. Tous les mouvements sont plus ou moins limités à droite, surtout l'abduction, mais également la flexion. Signe de Duchenne-Trendelenbourg 0° à droite — 8° à gauche. Vitesse de sédimentation 19/42 mm Hg. Réaction de Pirquet très positive.

Fig. 14: K. H. 6½ ans. Léger aplatissement de la partie externe du caput, qui est plus sclérosé que normalement, avec une zone claire à son centre. Elargissement de l'espace intraarticulaire.

La radiographie ne parle pas avec une certitude absolue pour une coxa plana, la tête et le col présentant à certains endroits une atrophie marquée. Traitement comme pour une coxite tuberculeuse: extension, puis cure de repos dans gouttière plâtrée durant six mois. En décembre 1929, la vitesse de sédimentation est toujours élevée et mesure 50/80 mm Hg. Un examen pulmonaire approfondi

révèle à ce moment une adénopathie hilaire, une trame pulmonaire accentuée. On conseille un traitement d'un an à la montagne. Contrôle le 10 novembre 1931 : la vitesse de sédimentation est de 6/20 mm Hg; subjectivement, le patient se sent parfaitement bien, signe de Duchenne-Trendelenbourg —5° à droite, —20° à gauche. Tous les mouvements de la hanche sont libres, sauf l'abduction qui est encore limitée à droite ; c'est à ce moment seulement que le diagnostic définitif est posé.

Fig. 15 : 1½ ans plus tard. La tête garde sa forme générale, présente des zones floues, claires, à côté de zones sclérosées ; espace articulaire un peu augmenté ; col épaissi, avec dans sa partie juxta-épiphysaire une zone claire, bien limitée, à ne pas confondre avec un foyer tuberculeux.

Nouveau contrôle le 10 janvier 1946 : le patient a accompli son service militaire et pratique de multiples sports sans aucun trouble du côté de ses hanches. Une nouvelle radiographie montre une restitution ad integrum.

Ce cas se différencie nettement de l'évolution de la coxa plana classique. L'étiologie est-elle différente ? Ou le traitement a-t-il réellement influencé le cours de la maladie ? Un réponse est difficile, mais ce cas et ceux qui lui ressemblent parlent pour les deux possibilités.

Fig. 16 : à 23 ans : restitution ad integrum, col moins large à droite qu'à gauche.

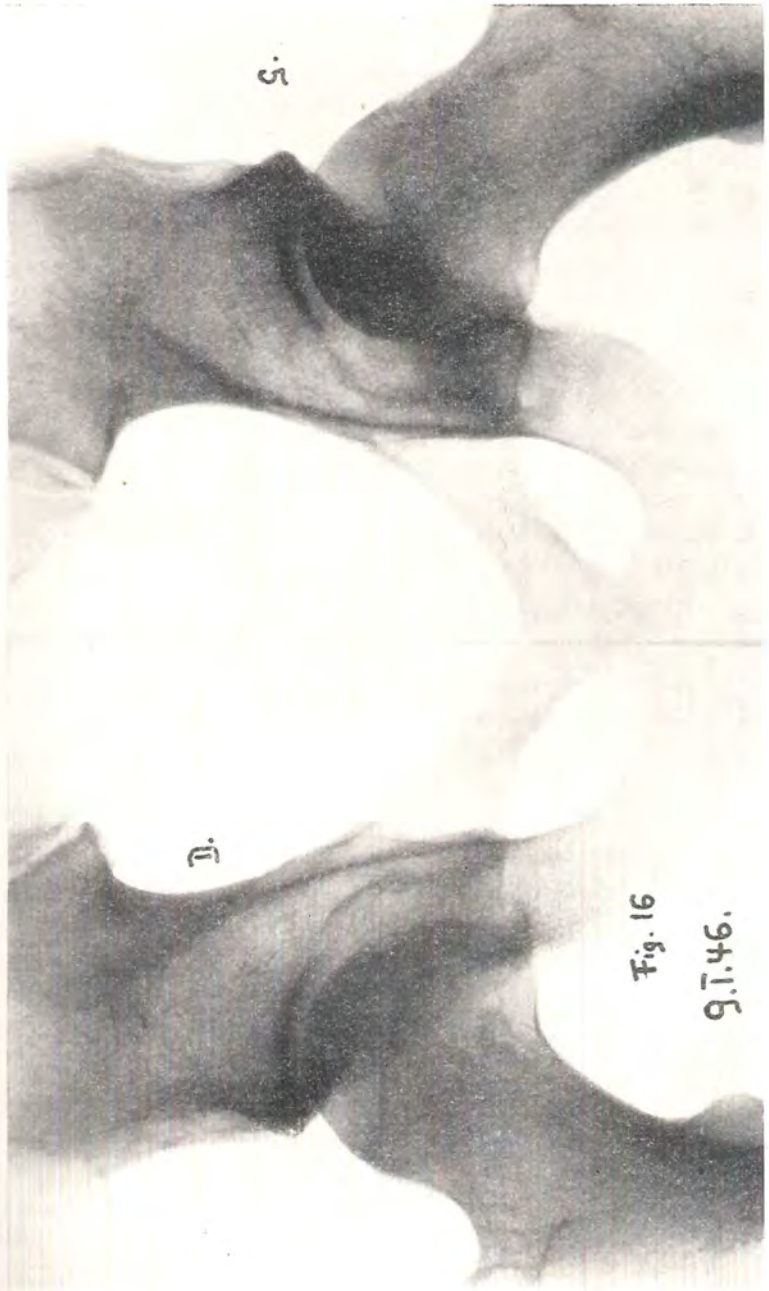

Six à vingt-quatre mois après le début de la maladie, la ligne épiphysaire reprend peu à peu une forme régulière, et l'ébauche de reconstruction débute déjà durant la progression des vacuoles (fig. 25). De légères trainées ou nuages osseux excentriques apparaissent à distance des fragments résiduels, qui eux-mêmes s'éclaircissent petit à petit, retrouvent leur structure spongieuse, progressivement confluent et reforment une nouvelle tête. La zone trop claire de la métaphyse disparaît, de même que l'aspect vacuolaire du col, dû probablement à un trouble secondaire, à une hyperactivité et à l'hyperémie consécutive. La composition osseuse des os de la hanche devient normale, tandis que leurs contours osseux peuvent être très déformés. Les trabécules sont bien dessinés, orientés selon de nouvelles lignes de force. La structure du col, p. e., s'adapte à sa nouvelle fonction qui est de soutenir une tête aplatie et antéversée. — Ainsi l'on arrive à ce qu'il est usité d'appeler le stade final de la coxa plana, qui représente plutôt le stade final de la période aiguë qui dure de 2 à 5 ans.

Dans le tiers des cas, la tête garde sa forme sphérique, son allure générale est conservée, elle est peu déformée, et son col est presque intact (Schinz). Dans les autres cas, la tête est aplatie, élargie, formant souvent bloc avec le col ou le dépassant de tout côté. Les auteurs la caractérise selon sa forme, en champignon, en bérêt basque enfoncé sur les oreilles et tiré en avant et en dehors, en rouleau, en demi-cylindre, en croissant, en tampon de vagon (fig. 28). Le col demeure raccourci, épaissi, déformé en coxa vara; il peut disparaître totalement et la tête semble alors fixée sur la ligne intertrochantérienne (tête sans col, fig. 26). Le cartilage de conjugaison qui normalement disparaît à la fin de l'adolescence peut s'ossifier en partie sur son côté interne, surtout dans les cas atypiques (voir cas 9). D'ailleurs, en règle générale, sa partie supéro-externe reste plus fertile, de telle sorte que même lors de déformité en coxa valga (fig. 34 et 35), il se formera avec le temps une coxa vara.

Cas 9. A. P. (H 8445) né en 1936. Il vient avec sa mère à Balgrist le 27 septembre 1939, parce qu'il marche mal, se dandine légèrement. Le signe de Duchenne-Trendelenbourg est de $+3^0$ à droite et de $+5^0$ à gauche, et la radiographie montre une maladie de CLP atypique. Traitement: repos de trois mois à l'extension, puis sortie de la clinique avec appareil de décharge. La coxa valga qui se développe à ce moment se rencontre assez fréquement chez les jeunes, au début de la période de reconstruction; mais par la suite, le col se déformera en coxa vara, car le cartilage épiphysaire ne reste fertile que dans sa partie supéro-externe.

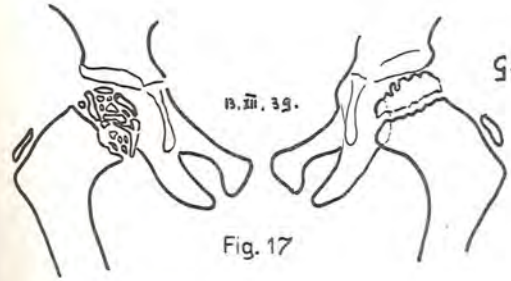

Fig. 17

Fig. 17: A. P. 3 ans. Coxa plana atypique. A droite, la tête garde sa forme générale et se morcelle; de même la partie interne du col. A gauche, elle s'aplatit et son bord supérieur devient irrégulier.

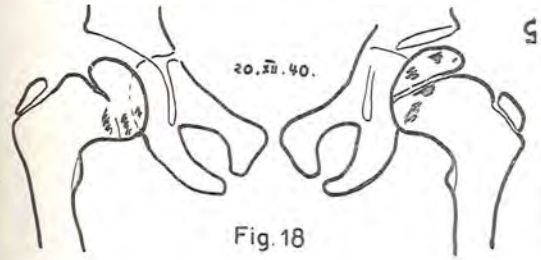

Fig. 18

Fig. 18: 1 ans plus tard. A droite, la tête s'est reconstituée, elle est en train de glisser vers en bas, la ligne épiphysaire a disparu en partie. A gauche, la tête a repris une forme normale, le col s'est élargi et déformé en coxa vara.

Le cotyle s'adapte relativement bien à la nouvelle forme de l'épiphyse fémorale, s'harmonise avec la surface correspondante du noyau de la tête et augmente ainsi la surface d'adhérence. Sur le sourcil cotyloïdien apparaît très souvent une butée spontanée pouvant prendre de grosses proportions. Elle serait due aux tiraillements ligamentaires et capsulaires. Dès que la tête a pris sa forme définitive et que la cavité a pu s'adapter, la distance épiphyse — fond de l'acétabule est généralement normale.

5. Diagnostic différentiel

Même sans radiographie, le diagnostic clinique de la maladie de CLP peut être posé avec vraisemblance. Si l'enfant boite depuis

un certain temps, présente une légère dimimution de l'abduction, pas des autres mouvements, un bon état général et surtout s'il est en âge d'avoir une coxa plana (5—12 ans), le diagnostic clinique se pose avec presque certitude, surtout si la distance trochanter — épine iliaque antéro-supérieure est déja raccourcie.

Au début, la coxite tuberculeuse peut donner exactement les mêmes symptômes cliniques, et le diagnostic ne pourra se poser le plus souvent qu'après la lecture d'un cliché radiologique du bassin. Dans certains cas cependant, même avec les radiographies à l'appui, le diagnostic différentiel n'est pas facile à donner, il est parfois impossible. En principe, il faut se souvenir que dans la coxite tuberculeuse, les altérations visibles sur les clichés peuvent n'apparaître que longtemps après le début des symptômes cliniques. Dans la maladie de CLP par contre, les altérations radiologiques sont présentes dès le début des symptômes subjectifs. Il suffit de les rechercher systématiquement et minutieusement. — Pourtant, il existe certains cas exceptionnels, où la coxite réalise au commencement une légère augmentation de l'espace intraarticulaire et où le diagnostic différentiel peut devenir très difficile, surtout dans les cas de coxa plana, où il n'y a ni sclérose, ni atrophie du noyau de la tête et où l'aplatissement est minime. Aussi, chaque fois qu'il n'y a pas certitude absolue, le malade sera traité jusqu'à revision éventuelle du diagnostic primitif comme s'il avait une coxite, même si la vitesse de sédimentation est normale et la réaction de Pirquet négative. Ainsi, à Balgrist, 9 cas de maladie de CLP furent traités plus ou moins longtemps comme coxites tuberculeuses, tandis qu'il n'est jamais arrivé qu'une soi-disante coxa plana se transforme brusquement en coxite, comme certains auteurs l'ont publié (Rottenstein, Massard, Ombredanne).

Plus tard, lors de diminution de l'espace articulaire, d'atrophie généralisée, d'usure du toit cotyloïdien, le diagnostic n'offre pas de difficulté. Dans certains cas pourtant, la coxa plana peut débuter classiquement, le diagnostic ne présentant aucune difficulté. Puis brusquement, elle commence à ressembler à une coxite et ceci avec une telle vraisemblance qu'on arrive à douter du diagnostic primitif.

Cas 10. M. E. né en 1925 (H 6471). C'est un cas particulièrement troublant qui resta pendant longtemps un problème difficile à résoudre. La première radiographie du 18 juillet 1935 paraissait typique pour un début de coxa plana.

Fig. 19: M. E. 10 ans. Coxa plana typique. Aplatissement de la tête qui est trop dense, métaphyse en partie atrophiée, élargissement de l'espace articulaire, col trop gros.

La vitesse de sédimentation était de 2 7 mm Hg, la réaction de Pirquet négative, et les symptômes cliniques parlaient également en faveur de cette affection. Traitement: au repos et à l'extension. Puis peu à peu la vitesse de sédimentation s'éleva pour atteindre 19/39 mm Hg. Une nouvelle radiographie 6 mois après la première fait douter du diagnostic primitif. La réaction de Pirquet est toujours négative.

Ne s'agirait-il pas dans ce cas particulier d'une coxite atténuée, non spécifique, se serait-on trompé de diagnostic? traitement: repos dans gouttière plâtrée. Les vitesses de sédimentation mensuelles donnent des chiffres toujours au-dessus de 16 mm Hg durant la première heure. Le 20 décembre 1936, le patient quitte la clinique avec un appareil de décharge (attelle Thomas). La vitesse de sédimentation est encore de 18/42 mm Hg, les rotations internes externes sont presque abolies, l'abduction et l'adduction très limitées, les autres mouvements sont libres. Lors des contrôles ultérieurs, on note les vitesses de sédimentation suivantes: en décembre 1935 28/63 mm Hg, en avril 1936 14/21 mm Hg, en octobre 1936 enfin 1/12 mm Hg. L'appareil de décharge sera gardé jusqu'à la fin de

1937. Dernier contrôle le 16 avril 1943 : le patient se sent subjectivement bien, mais boite légèrement. Les deux membres inférieurs, particulièrement le gauche, sont déviés en rotation externe. L'abduction et l'adduction sont presque supprimées à gauche, la pression dans l'axe est douloureuse, le signe de Duchenne-Trendelenbourg négatif à droite, positif à gauche. La vitesse de sédimentation est de 13/20 mm Hg.

Fig. 20 : 1½ ans plus tard. L'espace articulaire est nettement moins large que dans la radiographie faite 6 mois auparavant. La tête garde sa forme générale, sa partie supéro-externe présente des arrosions suspectes ; elle est atrophiée, tout comme la partie interne du col qui est particulièrement floue. Faut-il reviser son diagnostic primitif?

Ce cas est particulièrement intéressant et parle plus que les autres pour une coxite atténuée non spécifique, évoluant très lentement et qui donne des images semblables à celles de la coxa plana. Il est à noter que la vitesse de sédimentation est restée élevée pendant toute l'évolution de la maladie et que nous n'avons trouvé aucune affection concomitante pouvant l'expliquer.

Cas. 11. K. F. (H 7751) né en 1928. Les premières douleurs sont ressenties après un accident en luge en février 1938. L'examen à la clinique le 3 mai 1938 donne les résultats suivants: légère boiterie, l'abduction, l'adduction et les rotations internes et externes sont plus ou moins limitées, pas la flexion. Pression dans l'axe, douloureuse. Signe de Duchenne-Trendelenbourg: —15° à droite, 0° à gauche. Le diagnostic est réservé, surtout vu l'atrophie du col à gauche. Traitement: extension et repos pendant six mois, puis gouttière plâtrée. Vitesse de sédimentation jamais augmentée. En février 1939, on croit qu'il s'agit d'une coxa plana. Malgré cela,

le malade reçoit un plâtre de décharge. Le 9 octobre 1939, on pose enfin le diagnostic certain de maladie de CLP. Le malade rentre alors à la maison muni de son appareil de décharge. Contrôle le 24 octobre 1941 : les mouvements de la hanche

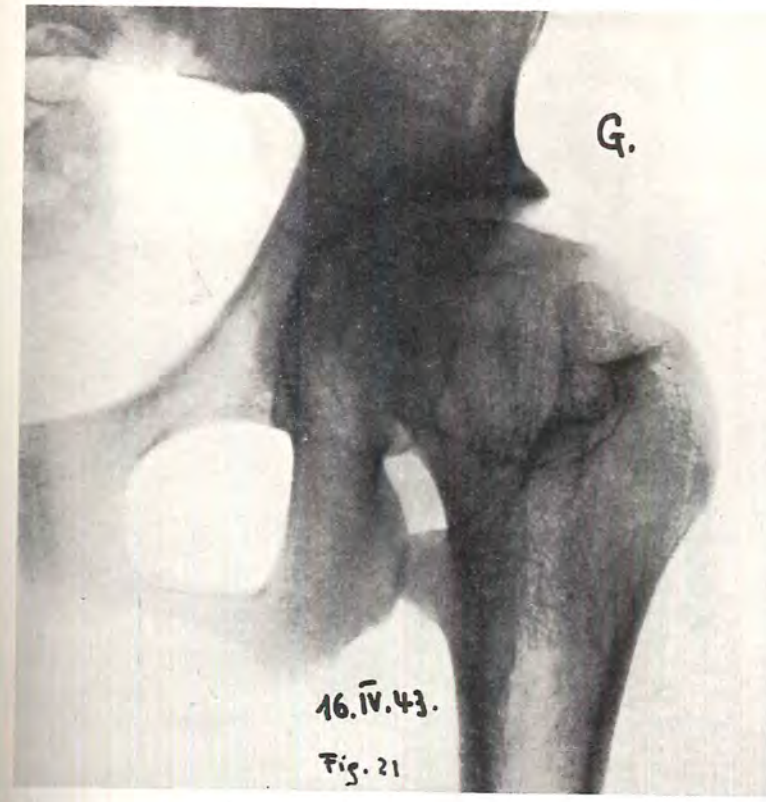

Fig. 21 : A 18 ans: la tête très élargie déborde le col des deux côtés. L'espace articulaire est plutôt étroit, sur le sourcil cotyloïdien butée osseuse massive. Projection en rotation externe, la jambe ne pouvant être placée en rotation interne.

sont à peine limités du côté malade; subjectivement, le malade se sent très bien, le signe de Duchenne-Trendelenbourg est de —15° à droite, —7° à gauche. Le pronostic est relativement bon, la tête de forme sphérique ne débordant pas sur le col.

Ainsi, chaque fois que le diagnostic ne s'impose pas d'emblée, il est préférable de soigner le malade comme s'il avait une coxite, jusqu'à l'instant ou le diagnostic ne fasse plus aucun doute.

Les autres diagnostics différentiels entrant en ligne de compte peuvent être facilement éliminés, il suffit en général d'y penser.

Ainsi, lors d'une luxation congénitale de la hanche, l'anamnèse nous renseignera suffisamment. L'enfant a commencé à marcher tardivement, il boite toujours plus ou moins. A ce propos pour-

Fig. 22. K. F. 10 ans. Léger aplatissement du caput, un peu sclérosé. Partie interne du col floue, un peu atrophiée, cartilage de conjugaison très mal délimité. Malgré l'augmentation de l'espace articulaire, le diagnostic doit être réservé.

tant, les cas de maladie de CLP qui se développent sur des hanches luxées et traîtées (10 % des cas), ne sont pas à oublier (voir également travail de Francillon).

L'épiphysiolyse ou coxa vara des adolescents apparaît plus tardivement, entre 12 et 17 ans. Il faudra y songer chaque fois que l'enfant a plus de 12 ans et qu'un déplassement du caput existe seul. Des radiographies de face et de profil élimineront les doutes éventuels.

Exceptionellement un ancien foyer d'ostéomyélite du col du fémur (kyste de Brodie) donnera des symptômes assez semblables, tout

comme une ostéochondrite de la hanche où le foyer de nécrose est très localisé, généralement central, ou une coxa vara congénitale.

Quant à l'arthrose déformante juvénile, elle est habituellement en relation directe avec une malformation congénitale de la hanche, la plus fréquente étant la protrusion de l'acétabule (voir cas 3).

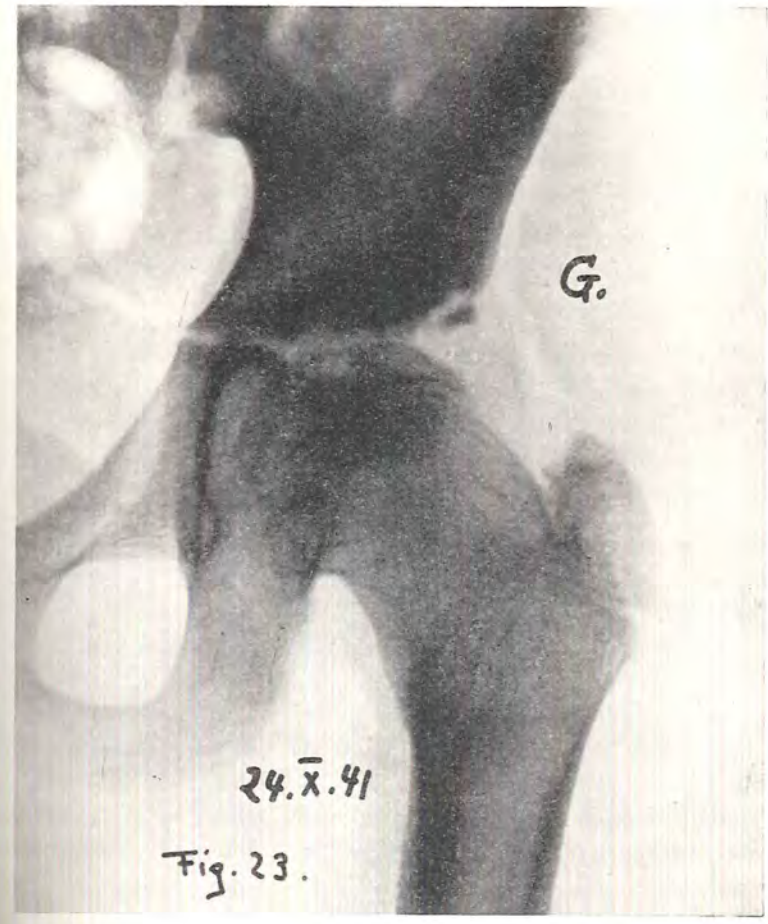

Fig. 23. 13 ans. La tête se transforme très lentement, reprend peu à peu sa structure propre, et la sclérose a disparu. L'espace articulaire est redevenu normal.

Le diagnostic différentiel rétrospectif, surtout lorsque l'arthrose déformante est déja prononcée, est souvent très difficile. Dans les cas classiques avec tête en champignon ou bérêt basque, avec coxa vara, col épaissi, il faudra choisir entre coxa plana, épiphysiolyse, et malformation congénitale; beaucoup plus rarement l'ostéochondrite disséquante et les causes multiples de coxa vara entreront en ligne de compte. Dans les cas de guérison parfaite, il est même absolument impossible de dire laquelle des deux hanches fut atteinte en son temps (cas 8, 14).

6. Pronostic

Il est en règle générale beaucoup plus mauvais qu'il ne semble au premier abord, tant au point de vue radiologique que symptômes cliniques (voir 5 des 7 cas énumérés à la fin dn chapitre).

Une articulation qui paraît normale cinq ans après le début de l'affection où la guérison momentanée est très satisfaisante, peut présenter, lors de contrôle dix à vingt ans plus tard, de grosses altérations qui à ce moment déjà font prévoir l'arthrose à plus ou moins brève échéance.

Peut-on poser un pronostic ayant quelque valeur au début ou à un moment quelconque de la maladie après lecture du cliché radiologique? Certainement oui dans quelques cas graves et isolés. Ainsi, chaque fois qu'il y a atteinte du cartilage épiphysaire, que l'aplatissement de la tête est réelle, c.-à.-d. qu'il y a nette diminution de la distance ligne épiphysaire — toit de la cavité cotyloïdienne, le pronostic sera mauvais, tant au point de vue fonctionnel immédiat qu'évolution radiologique. Dans tout autre cas, un pronostic est impossible malgré ce que différents auteurs ont affirmé. Le type d'évolution, la sclérose ou l'atrophie, la disparition presque totale ou la conservation presque entière du noyau capital ne jouent aucun rôle. Ainsi, dans les deux cas de restitution parfaite contrôlés 20 ans plus tard et publiés dans ce travail (cas 8 et 14), l'un présentait une disparition presque totale du noyau, tandis que dans

l'autre cas, le caput conservait sa forme générale durant toute la durée de l'affection.

Le débordement de la tête sur le côté externe du col paraît d'un pronostic plutôt mauvais. Selon la loi de Preiser, en effet, le cartilage articulaire qui n'est pas en relation avec une autre surface cartilagineuse dégénère, s'atrophie, phénomènes qui se propageront plus ou moins rapidement à la partie articulaire du cartilage. Ainsi, les conditions de l'arthrose se trouveront réalisées.

Il semble que l'interprétation des symptômes cliniques est parfois supérieure à la lecture d'une radiographie quant au pronostic. Si la boiterie dure toute la journée et si elle est encore accompagnée de douleurs assez fortes, le pronostic sera en général plus mauvais que dans le cas où l'enfant vient presque par hasard chez le médecin (voir cas 14 très instructif à cet égard).

Sur les 15 cas de maladie CLP contrôlés 18 à 25 ans après le début de l'affection, 12 présentent des arthroses à leur début, avec douleurs correspondantes (voir cas 13, 15, 17) ou de grosses déformations qui font prévoir des complications à plus ou moins brève échéance (voir cas 16 et 18). Un cas est assez bon (cas 12), tandis que deux malades présentent des restitutions ad integrum (cas 8 et 14).

Le traitement exerce-t-il une certaine influence sur le cours de la maladie? Nous le croyons, car depuis que nous employons systématiquement l'extension précoce et prolongée, les maladies de CLP sans aplatissement notable du caput sont devenues beaucoup plus fréquentes. Mais pour être objectif, il serait indispensable d'examiner les malades non pas 5 ou 6 ans, mais bien au minimum 20 ans après le stade aigu.

Quelques cas susceptiles d'intérêt, contrôlés 15 à 25 ans après le début de leur coxa plana, illusteront ce chapitre:

Cas. 12. F. E. (H. 2895) né en 1921. Le 12 avril 1926, le malade vient en consultation pour une coxa plana typique qui semble être à sa période d'état. Traitement: deux mois à l'extension, pas d'appareillage. Un contrôle le 29 août 1927 montre que si le caput se reconstitue lentement, la maladie a progressé

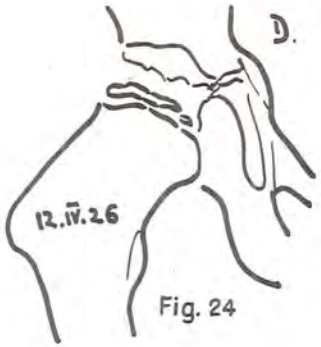

Fig. 24

Cas 12

Fig. 24: F. E. 5 ans: tête aplatie, sclérosée en deux fragments.

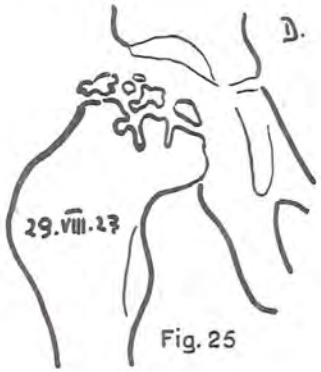

Fig. 25

Fig. 25: 1½ an plus tard: les nombreux fragments de la tête sont plus gros, retrouvent leur structure spongieuse, tandis que le processus continue dans la métaphyse. Légère subluxation.

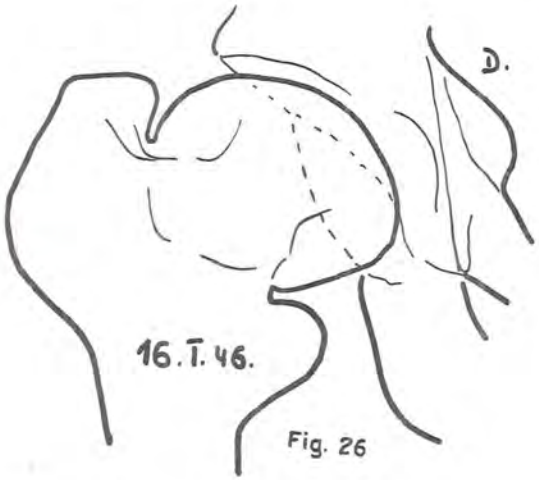

Fig. 26

Fig. 26: A 25 ans, tête sans col, de forme sphérique très satisfaisante.

autre part et atteint actuellement le col qui est entamé à deux endroits différents. Le 16 janvier 1946, nouveau contrôle. Subjectivement, le malade se sent parfaitement guéri; il a fait en particulier son service militaire sans autre comme canonnier et pratique de nombreux sports sans se ressentir de son affection de jeunesse.

La dernière radiographie montre que la tête a une forme sphérique satisfaisante, mais que le col a pour ainsi dire totalement disparu (fig. 24, 25, 26).

Cas. 13. G. V. (Pr. 1169) né en 1910. Le malade est venu pour la première fois le 23 mai 1923 et se plaint de douleurs dans le genou gauche, particulièrement aiguës lors de fatigue, qui durent depuis deux ans. Dans le status d'entrée, on note une constitution normale. A gauche, tous les mouvements de la hanche, donc également la flexion, sont très limités. La radiographie montre une destruction totale de la tête et le pronostic à distance est des plus mauvais.

Fig. 27

Cas 13

Fig. 27: G. V. 13 ans. Non seulement le noyau capital, mais toute la tête a disparu, de telle sorte que la distance ligne épiphysaire - toit du cotyle est très diminuée. Le col est entamé dans toute sa largeur et il existe une véritable subluxation.

Traitement: deux mois de repos à la maison, le traitement en extension de la coxa plana n'étant pas employé avant 1925. Contrôle le 9 janvier 1946: durant ces 15 dernières années, le malade n'a pas ressenti de fortes douleurs dans ses hanches, mais plutôt de la fatigabilité exagérée, surtout lorsqu'il pratiquait différents sports, comme le tennis, le vélo. Lors de mauvais temps, légères douleurs de type rhumatismal. Status hanche gauche: ab- et adduction 5°. Rotations internes et externes sont supprimées, la flexion est limitée à 110° (60° à droite). Périmètre des cuisses 20 cm au-dessus de la rotule: 53 cm à droite, 47 cm à gauche; longueur des membtes inférieurs: à droite 94 cm, à gauche 91 cm. Signe de Duchenne-Trendelenbourg —5° à droite, +20° à gauche. Lorsqu'il marche, le malade n'avance qu'à petits pas, les genoux en légère flexion, la boiterie est nettement visible à gauche. La radiographie faite à ce moment montre une des formes caractéristiques les plus rares et des plus graves de la guérison possible d'un coxa plana, le col sans tête. Le pronostic ici est tout particulièrement sombre, car l'arthrose s'installera à coup sûr dans quelques années. (voir fig. 27 et 28).

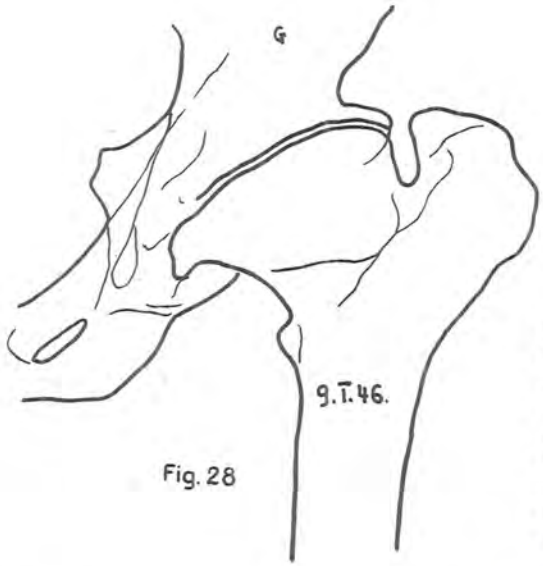

Fig. 28

Fig. 28: 23 ans. Col sans tête. L'espace articulaire est de moitié moins large qu'à droite, car seul le cartilage de la cavité subsiste encore. Large butée cotyloïdienne, déformation de la partie interne du col en tampon de vagon.

Cas 14. O. K. (P. 13645) né en 1923. Le 8 juin 1928, le patient vient à la policlinique parce que ses parents ont remarqué qu'il boitait depuis un certain temps et se plaignait parfois de fatigue du côté gauche. Lui ne ressent aucune douleur, et prétend se bien porter. Status: boiterie à peine perceptible, ab- et adduction sont un peu limitées à gauche. Signe de Duchenne-Trendelenbourg —10° à droite, 0° à gauche. Périmètre des cuisses: 45 cm à droite, 43 cm à gauche. Une radiographie montre du côté malade une maladie de CLP à sa période d'état, qui paraît très grave, car il ne reste que quelques fragments isolés du noyau. Cependant, la distance cartilage de conjugaison — toit du cotyle est la même du côté malade que de l'autre, de telle sorte qu'il n'y a dans ce cas que résorbtion osseuse et non pas aplatissement ou destruction de la tête elle-même. Vu ces considérations, aucun traitement ne fut institué (voir fig. 29 et 30). Contrôle le 23 janvier 1946: le malade se souvient à peine de sa maladie et croit que tout s'est guéri depuis longtemps. Il pratique plusieurs sports, dont le ski, a fait son service durant la mobilisation sans ressentir la moindre gêne. Tous les mouvements de ses hanches sont libres, égaux des deux côtés. Signe de Duchenne-Trendelenbourg —10° à droite, —8° à gauche. La radiographie montre une restitution ad integrum et il est impossible de dire qu'elle fut le côté malade; il semble même que l'autre hanche fut touchée entre-temps, vu la butée du sourcil cotyloïdien, et la grosseur anormale du grand trochanter, ce qui peut être dû, dans le cas particulier, à un effet de projection, car celle-ci n'est pas exactement la même des deux côtés. Il est intéressant de noter que

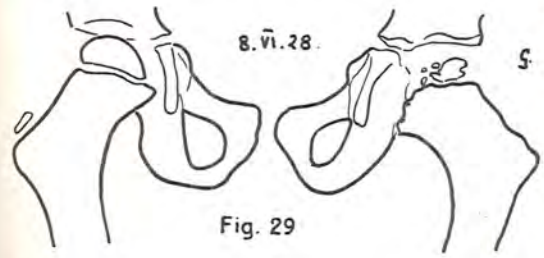

Fig. 29

Cas 14

Fig. 29: O. K. 5 ans. Disparition presque totale du noyau capital dont il ne reste que quelques fragments isolés. Pronostic plutôt bon, car la distance cartilage de conjugaison — sourcil cotyloïdien est égale des deux côtés.

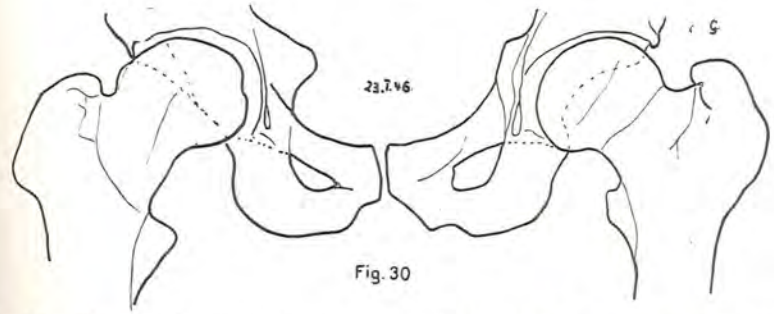

Fig. 30

Fig. 30: 18 ans plus tard. Restitution ad integrum. Col un peu plus mince à gauche qu'à droite.

dans la première radiographie, le noyau d'ossification du grand trochanter avait disparu et que le col était nettement plus large du côté malade. Dans la seconde radiographie, par contre, le col est moins large, comme s'il était atrophié, exactement semblable à ce qui fut trouvé dans le cas 8. Cette restitution ad integrum sans traitement spécial, en particulier sans repos, sans extension, sans appareil de décharge est le seul cas semblable que nous connaissions, mais il est certain que le pronostic était dès le début particulièrement bon.

Cas 15. F. H. (H. 2100) né en 1912. Il vient à la clinique le 28 mars 1923 pour de fortes douleurs dans les deux genoux, qui durent depuis deux ans et sont causées par une maladie de CLP. Status général: type adipeux, infantile, enfant peu développé pour son âge, intelligence intacte. Traitement: tablettes de thyroxine, repos au lit pendant trois mois. La radiographie est intéressante, car elle permet de constater des altérations du cartilage épiphysaire à gauche, de telle sorte que la tête ne pourra se reformer à cet endroit. Il n'y a pas seulement simples troubles de nutrition, mais destruction totale d'une partie de l'os et du cartilage. Le 21 avril 1933, le malade se plaint toujours de fatigabilité bilatérale, mais n'éprouve plus aucunes douleurs de ses membres inférieurs depuis neuf ans. Depuis 6 mois, il ressent une douleur localisée dans ses muscles sacrospinaux droit et gauche lorsqu'il se penche en avant; elles sont dues à la

formation de myogélose qui disparaissent rapidement sous l'effet du massage. Contrôle le 9 janvier 1946: depuis 1935, le malade ressent toujours plus ou moins de douleurs du côté gauche, mais pas à droite. Surtout aiguës en fin de

Cas 15

Fig. 31

Fig. 31: F. H. 12 ans. Grosse altération bilatérale avec disparition de la tête à gauche, où le col est entamé presque à l'emporte-pièce.

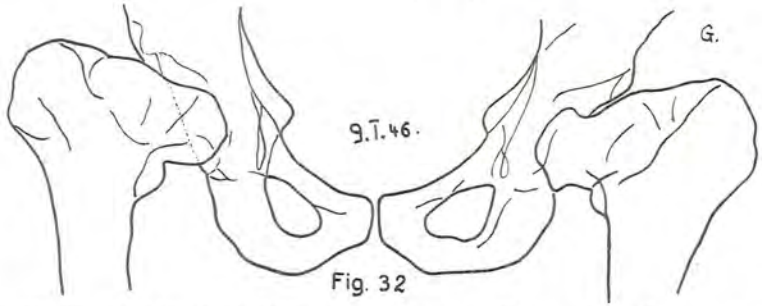

Fig. 32

Fig. 32: 23 ans plus tard. Guérison avec graves déformations des têtes auxquelles les cavités se sont mal adaptées. A gauche, le poids du corps est supporté à peine par le tiers interne de la tête qui seul s'est plus ou moins reformé.

journée et le matin lors du lever. Des injections périarticulaires d'Immetal en 1939 ont provoqué une très nette amélioration. Toute pratique du sport quelconque est impossible. — Le malade marche avec un dandinement marqué, particulièrement accentué à gauche; l'abduction mesure des deux côtés 12°, l'adduction 5° à droite, 0° à gauche, la rotation interne externe 20° à droite, 0° à gauche.

La radiographie explique facilement les troubles subjectift du côté gauche, où les $^2/_3$ de la tête ont disparu. A droite, par contre, la surface d'appui possible est beaucoup plus étendue, et la cavité s'est bien modelée sur la tête (voir fig. 31 et 32).

Cas 16. B. R. (P. 2477) né en 1920. De 1925 à 1926, le malade est soigné pour sa coxa plana pendant 18 mois avec un appareil de décharge. Contrôle le 9 janvier 1946: depuis 17 ans, le malade ne ressent absolument rien du côté de sa hanche, même pas une fatigabilité exagérée. Il pratique plusieurs sports intensivement, dont le patin, le tennis, la natation. Durant l'examen, le patient nous informe qu'il est un peu gêné dans certains mouvements; en effet, son ad-

Cas 16

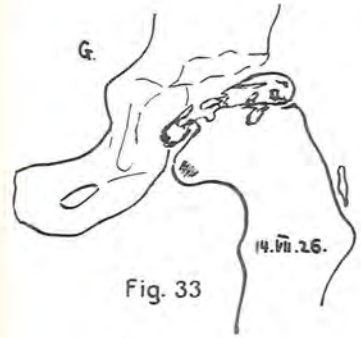

Fig. 33

Fig. 33: B. R. 6 ans. Tête morcelée, aplatie. Foyer dans le col surtout à sa partie interne qui s'est élargie, déformée en tampon de vagon.

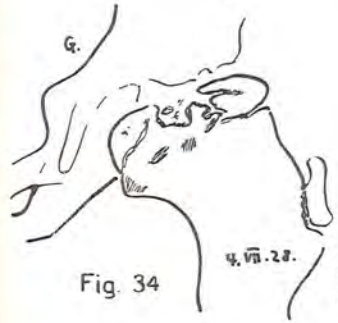

Fig. 34

Fig. 34: A 8 ans: la tête s'est en partie reformée, tandis que le col montre toujours encore un aspect pommelé. Coxa valga.

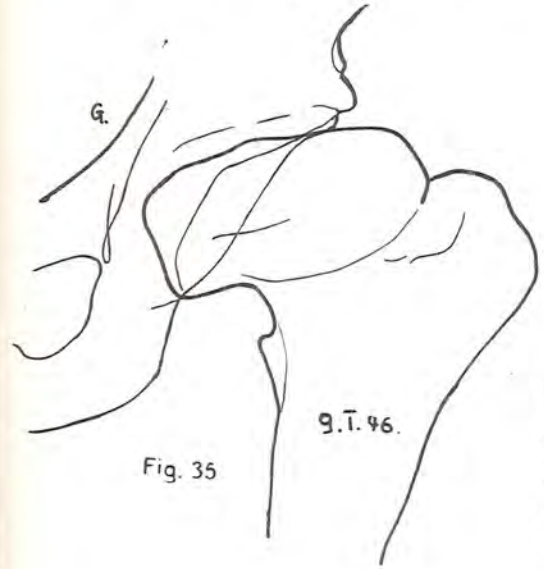

Fig. 35

Fig. 35: Contrôle à 26 ans. Disparition presque totale du col déformé en coxa vara, tête cylindrique avec butée sur sourcil cotyloïdien Espace articulaire relativement large.

duction, sa rotation interne et externe, sont presque supprimés à gauche, l'abduction est limitée, la flexion et l'extension sont libres. Périmètre de la cuisse 15 cm au-dessus de la rotule: 58 cm à droite, 52 cm à gauche. Longueur du membre inférieur droit: 104 cm, gauche: 101 cm. Signe de Duchenne-Trendelenbourg: négatif à droite, $+2^0$ à gauche. (voir fig. 33, 34 et 35).

La dernière radiographie montre une grosse déformation en cylindre de la tête qui est très élargie et a glissé contre en bas. L'absence de troubles subjectifs, le patient marche sans le moindre dandinement, provient probablement de l'intégrité de son cartilage articulaire, relativement large. Dans ce cas, l'arthrose à une échéance plus ou moins longue est certaine. — A relever qu'une élévation du talon de 2 cm à gauche, en 1927, a provoqué une amélioration immédiate des symptômes subjectifs.

Cas 17. L. R. (P. 4606) né en 1910. Il vient le 16 février 1922 en consultation pour des douleurs intermittentes situées dans la hanche droite et datant de plusieurs mois. Dans le status on note, à part une adduction limitée à droite,

Cas 17

Fig. 36: L. R. 12 ans. Status après maladie CLP: aplatissement de la tête en général.

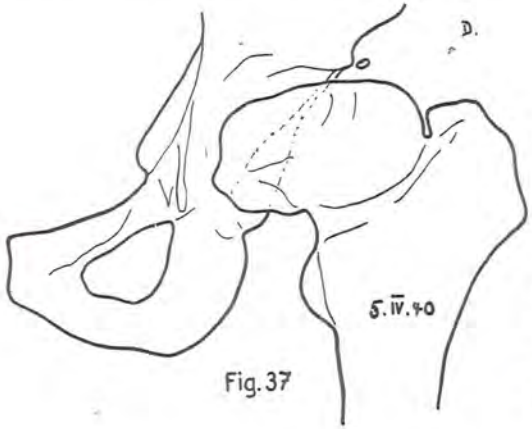

Fig. 37: 18 ans plus tard. La tête aplatie, très élargie, en calotte, fait masse avec le col. Le grand trochanter est élargi et remonté.

un signe de Duchenne-Trendelenbourg positif du même côté, une atrophie de 4 cm de la cuisse droite vis-à-vis de la gauche, un aspect d'hypothyroïdisme du malade (hauteur 162 cm). Aucun traitement. Contrôle le 5 avril 1940: le malade — au point de vue subjectif — ressent depuis quelques mois de légères douleurs rhumatismales dans les deux hanches, et boite légèrement. Signe de Duchenne-Trendelenbourg: $+6^0$ à droite, 0^0 à gauche. Les rotations internes externes sont abolies (voir fig. 36 et 37).

Cas 18. P. E. (H 3934) né en 1921. Le malade est vu pour la première fois le 22 janvier 1929. Il boite depuis un mois, ressent une certaine fatigue dans sa hanche droite, pas de douleurs. L'adduction est diminuée à droite, le signe de Duchenne-Trendelenbourg est de $+20^0$ à droite, -12^0 à gauche. La vitesse de sédimentation est de 21/47. La première radiographie ne permet pas un diagnostic différentiel certain et l'on pense à une coxite à son début. Traitement: à l'extension pendant 1 an, puis appareil de décharge (type Schinznach) pendant 6 mois. La radiographie du 22 julliet 1932 montre un résultat assez satisfaisant, quoique le pronostic doive être réservé vu le débordement de la tête sur le col. Contrôle le 11 janvier 1946: depuis plusieurs années, le malade ne ressent aucune symptôme subjectif du côté de sa hanche malade, même durant son service militaire comme télégraphiste. Objectivement, on ne constate aucune boiterie, tous les mouvements des hanches sont libres, sauf la rotation externe qui mesure 10^0 à droite, 20^0 à gauche. Longueur des membres inférieurs: 93 cm des deux côtés; périmètre des cuisses: 47 et 50 cm. Malgré l'absence de symptômes subjectifs, la radiographie faite à ce moment dévoile une grosse déformation, tant de la tête fémorale droite que de la cavité qui a dû s'adapter.

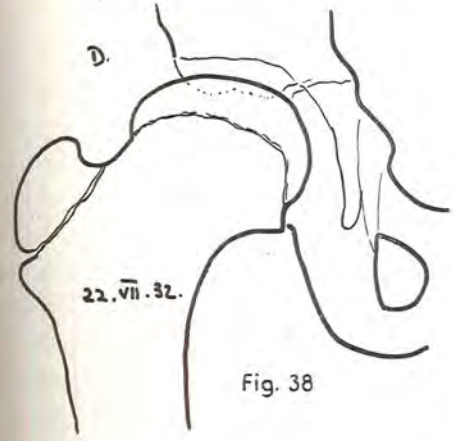

Cas 18

Fig. 38: P. E. 12 ans. Status de la hanche après coxa plana: malgré le débordement de la tête sur le col, le pronostic paraît bon, le grand trochanter est presque normalement développé, pas remonté.

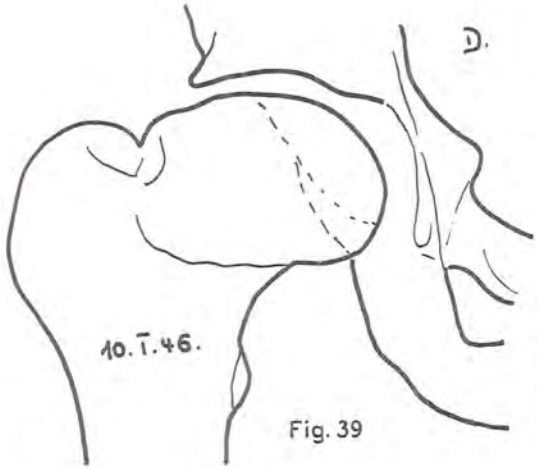

Fig. 39: 14 ans plus tard. La tête est élargie et de forme assez sphérique. Une véritable butée s'est formée spontanément sur le sourcil cotyloïdien. Le col est très raccourci.

7. Anatomie et histologie pathologique

Depuis la publication des pièces anatomo-pathologiques de Perthes en 1913 déjà, quantité de préparations histologiques de l'affection ont été décrites (Axhausen, Konjetzny, Riedel, Hofmeister, Heizmann, Edberg, Lippmann, Whitmann, Phemister, Engel, et bien d'autres encore). Toutes ces descriptions doivent être examinées avec un esprit critique, car la majorité ne représentent que des biopsies minuscules et extrêmement localisées. Aucune description n'est complète, car aucun auteur n'a réussi à mettre systématiquement en évidence l'évolution de la maladie chez un même individu. En règle générale, ces préparations sont uniques et caractérisent un certain stade de l'affection. Pourtant, la grosse majorité des résultats concordent avec ceux qu'Axhausen a minutieusement décrits dans la maladie de Köhler ou nécrose aseptique de la tête du second métatarsien, où la pièce à étudier est enlevée opératoirement in toto.

Selon Axhausen, la lésion primitive serait une nécrose de la moelle osseuse et de la spongieuse de tout ou seulement partie de la

tête fémorale. Cette spongieuse morte se sclérose, est pénétrée, disloquée, résorbée par le tissu vivant qui se substitue à elle. En même temps, l'os nécrosé se fracture sous-corticalement par compression, et entre les fragments on trouve une sorte de farine osseuse tout à fait inconnue dans une fracture fraîche p. ex., des cellules géantes sont toujours présentes parfois en grande quantité (Riedel), les leucocytes toujours absents (Lippmann en a trouvés !). Ainsi, selon Axhausen, le cartilage de conjugaison ne jouerait qu'un rôle purement passif, contrairement à ce que pensent nombre de physiologues qui croient plutôt à une dystrophie de la zone de croissance.

Les résultats des travaux de Thomasen sur la coxa plana des animaux sont semblables à ceux énoncés par Axhausen. Thomasen n'a pas trouvé d'altérations du cartilage, si ce n'est son épaisseur variable. En dessous, l'os n'a ni sa consistance, ni sa couleur, ni son volume normal. Histologiquement, Aarhus décrit une zone de prolifération cartilagineuse, pas de zones de calcification, des ostéoclastes en grand nombre, des formations ostéoïdes, du tissu fibreux. Par contre, il n'existe aucune infiltration inflammatoire et la circulation sanguine ne paraît pas altérée. Quant à l'os lui-même, il n'est représenté à certains endroits que par des détritus nécrosés sans relation entre eux, à d'autres par des travées disloquées ; la structure spongieuse habituelle fait défaut.

L'idée de reproduire expérimentalement la maladie chez des animaux a tenté plusieurs auteurs (Traumann, Hoffmann). Mais les conditions d'expérience ne peuvent, d'une part, être semblables à celles qui conditiennent la coxa plana, et d'autre part, l'os ne possède pas quantité de moyens pour réagir à l'action d'un agent nécrosant, dévitalisant une partie de la tête fémorale.

Ainsi, presque toutes les préparations étudiées par des auteurs différents semblent concorder pour admettre que la substratum anatomique essentielle de la maladie de CLP est une nécrose étendue de la tête fémorale avec transformation secondaire et processus de réparation.

8. Etiologie

Aujourd'hui encore, l'origine et le mécanisme de la maladie de CLP nous échappent et l'expérimentation s'est essoufflée à les étudier. Ceux qui décrivirent les premiers la coxa plana pensèrent tour à tour à des explications diverses, toutes plus ou moins défendables et défendues encore à l'heure actuelle. Avant d'aborder nos conceptions, je veux rapidement énumérer les différentes théories les plus fréquemment énoncées dans la littérature.

Calvé pense à un rachitisme tardif. L'absence de stigmates rachitiques ailleurs et l'anatomopathologie firent abandonner cette hypothèse.

L'idée de la subluxation congénitable larvée dans le sens de Calot est défendue présentement encore par maints auteurs: Korvin, Brandes, Berck, Schwarz, Murk Janson, Bouquier. Ces derniers affirment qu'il existe des anomalies congénitales de la cavité cotyloïdienne; cette dernière serait toujours aplatie et laisserait sortir la tête qui doit par la suite s'adapter à la cavité. Nombreux furent ceux qui s'opposèrent avec énergie à cette théorie qu'ils traitent de véritable vue de l'esprit (Krukenberg, Hass, Scholz, Sandoz, Chassard, etc). Dans nos quelques cas où nous possédons des radiographies faites par hasard plusieurs années avant le début de l'affection, aucun des signes soi-disant caractéristiques pour la subluxation n'est visible. Par contre, dès que le diagnostic de la maladie peut être posé, certains de ceux-ci sont présents.

L'étiologie tbc. a toujours ses partisans. Même Ombrédanne a voulu expliquer l'éclosion d'une tuberculose sur une coxa plana. Comme déja dit, il ne nous est jamais arrivé de voir une coxa plana se transformer en coxite. Parfois, le diagnostic différentiel est presque impossible à faire au début de l'affection, surtout lorsque la tête conserve sa forme générale.

La théorie infectieuse, donc l'ostéomyélite atténuée de la tête fémorale, semble être justifiée. Certains auteurs (Lippmann) n'ont-ils pas trouvé lors de l'examen de leurs coupes des signes d'inflammation? N'existerait-il pas un certain nombre de c. p. peu caractéristiques provoqués par des germes infectieux? Ainsi, dans nos cas 8 et 10, la vitesse de sédimentation est restée longtemps élevée, le diagnostic radiologique indécis, de telle sorte que nous ne sommes pas loin de répondre affirmativement à cette question, tout au moins pour la plupart des cas où il n'y a pas tassement du noyau capital. Les examens d'Axhausen et des autres défenseurs de la nécrose aseptique n'intéressent peut-être que des coxa plana classiques.

Lehmann défend sa théorie héréditaire, mais nous n'avons jamais trouvé de familles de coxa, plana et même une relation avec les autres nécroses aseptiques est tout à fait exceptionnelle. Dans un seul de nos cas une coxa plana et une maladie de Scheuermann étaient toutes deux présentes.

L'idée du traumatisme primitif est actuellement abandonnée, car il ne peut constituer qu'une cause occassionnelle et non une cause unique.

La théorie de la dystrophie épiphysaire, c.-à.-d. du trouble de nutrition du cartilage de conjugaison, est encore très défendue, car la c. p. n'est pas seulement localisée à la tête; dès le début, le col est élargi, le grand trochanter atteint. Lors de restitution ad integrum, le col reste un peu plus mince du côté atteint, comme s'il ne s'était plus développé depuis la fin de la période aiguë de de la maladie. Et surtout, la coxa plana est une maladie de la première enfance.

Mais aujourd'hui, il semble bien qu'une nécrose aseptique de l'épiphyse fémorale se rencontre dans la plupart ou même dans tous les cas de coxa plana. La cause même de l'ischémie provoquant la nécrose reste inconnue. Dans tous les cas, le ligament rond et ses vaisseaux ne jouent pas un rôle essentiel, puisque chez le tiers des humains environ, les artères du ligament manquent ou ne laissent passer qu'une quantité minime de sang. La nécrose serait provoquée par des troubles circulatoires des artères du col, troubles qui n'ont d'ailleurs pu être mis en évidence avec certitude.

Pour nous, la coxa plana est un syndrôme, ses causes pouvant être diverses et aussi multiples que ses évolutions si différentes selon

les cas. Une épiphyse n'a d'ailleurs pas quantité de possibilités à sa disposition pour répondre à un trouble de nutrition quelconque.

Même si la nécrose devait être toujours présente, elle pourrait être causée par la présence de micro-organismes, hypothèse paraissant justifiée. Une autre cause serait les micro-embolies d'origines diverses, les micro- et macrotraumatismes, tels que ceux cités dans le chap. 2 de ce travail. Après une luxation congénitale de la hanche p. e., il se développe assez souvent une coxa plana (voir chap. 3) provoquée probablement non seulement par des lésions de vaisseaux capsulaires durant les manœuvres de la réduction orthopédique, mais aussi par une évolution distrophique spontanée.

En résumé donc, comme je l'avouais déja dans l'introduction, la maladie de CLP demeure une affection obscure de la hanche, probablement à étiologies multiples.

9. Traitement

Les conceptions des différents auteurs varient énormément. Est-ce que dans la maladie de CLP, le traitement est sans aucune importance, comme l'affirment Calvé, Legg, Sundt, et Perthes dans ses premiers travaux? Ou faut-il traiter les coxa plana comme des coxites tuberculeuses comme le préconisent Schüller, Lund, et se rallier sans réserve à la phrase de Francillon: „Dommage que l'on ait diagnostiqué la coxa plana, sinon elle serait traitée comme une coxite tuberculeuse par un repos total de 2 à 4 ans qui est la seule façon de garantir le meilleur pronostic".

Legg, Calvé partent du point de vue que tout traitement est plus nuisible qu'utile. Schmid (1934) croit par contre que le traitement n'est pas sans influencer l'évolution. Selon Eyre-Brooks (1936), on peut réussir à tendre à la forme normale par une extension connue de 18 à 30 mois. Dans la clinique de Lund (Sjöval), les malades sont traités au repos total dans un plâtre durant 6 à 20 mois. Danforth, Murray, préconisent le traitement à l'extension pendant plusieurs années et garantissent le 100 % de guérison clinique (6 cas).

Les principes conducteurs du traitement, illustrés par les cas analysés dans ce travail, seront les suivants:

1. Le processus conduisant à la coxa plana provoque une insuffisance de solidité du noyau de la tête, donc une diminution de résistance des parties du squelette atteint vis-à-vis de traumatismes même minimes. Ainsi, radiologiquement, l'extrémité supérieure du fémur change de forme dans le sens d'une compression, d'un aplattissement de la tête.
2. A la destruction primitive suit une reconstruction spontanée de l'os qui redonne au squelette de la hanche, autant que l'on puisse en juger, une structure interne normale et une force normale.
3. Si les suites directes de la maladie sont bénignes, il faut se rendre compte que les $^3/_4$ des coxa plana, et même probablement plus, évoluent vers une arthrose grave qui donnera lieu à des symptômes cliniques d'autant plus précoces que les déformations subsistantes de la tête fémorale, du col du fémur et de la cavité cotyloïde sont plus accentuées.
4. Dans les signes du début déjà, le dénouement est amorcé.

Comment agir sur le cours de la maladie?

Les méthodes chirurgicales ne sont actuellement employées que dans le stade tardif ou arthrosique de la coxa plana, sous forme de forage du col, d'arthrodèse ou d'arthroplastie de la hanche. Les autogreffes (Zanoli 1935), les forages du col durant la période aiguë (Boznan 1932) ne sont plus utilisés.

Le but du traitement conservatif est de mettre la hanche dans des conditions favorisant la reconstruction d'une tête de forme se rapprochant le plus de la normale, donc d'une hanche qu'à priori on supposera moins sujette à une arthrose tardive. Puisque la maladie provoquerait un ramollissement permettant la fracture par tassement, il s'agira de supprimer toute possibilité de compression. Mais la mise dans un plâtre durant de longs mois, ce qui provoque toujours une diminution de la nutrition de la hanche, est-elle vraiment à conseiller? Nous le croyons d'autant moins que l'action

musculaire à elle seule déjà peut provoquer l'aplatissement. Quant aux méthodes de compromis, elles ne sont souvent qu'un traitement apparent. Ainsi, un repos au lit de 3 à 4 semaines ne sert qu'à faire disparaître les douleurs du stade aigu, mais est sans influence sur le processus lui-même qui dure des années.

A Balgrist, le traitement que nons employons dans la majorité des cas est le suivant : extension durant 3 à 6 mois, puis évent. repos dans gouttière plâtrée durant plusieurs mois, jusqu'au début des phénomènes de réparation. Après quoi, lever avec appareil de décharge (système attelle Thomas ou Schinznach), pas de plâtre, l'immobilité absolue avec ses inconvénients (atrophie musculaire) n'étant pas nécessaire. D'autre part, lorsque la maladie est à sa période d'état ou de reconstruction, il ne sert à rien à prolonger indéfiniment le repos, car la tête peut parfaitement se reformer durant la marche (cas 8 et 14). Ainsi, il faudra individualiser le traitement sans se fixer à un schéma rigide. Lors d'un mauvais état général ou lorsque le processus tarde à se réparer, on conseillera aux parents d'envoyer leur enfant à la montagne ; en même temps, le traitement général ne sera pas oublié, soit vitamines D per os et rayons ultra-violets.

Quant aux résultats de ce traitement, il est impossible d'affirmer qu'ils soient toujours meilleurs que sans traitement. Cependant, il est certain que les cas, surtout s'ils nous arrivent tout au début de l'affection, traités comme indiqué ci-dessus, donnent des résultats nettement supérieurs à la moyenne des autres.

10. Conclusions

1 Le diagnostic de la maladie de Calvé-Legg-Perthes-Waldenström doit se poser le plus tôt possible. On y pensera chaque fois qu'un enfant en bon état général, en âge d'avoir une coxa plana, boite légèrement après avoir marché normalement et ressent des douleurs dans les genoux ou les hanches. Le diagnostic radiologique est un diagnostic précoce, puisque les lésions osseuses, contrairement à ce qui se passe dans la coxite, sont visibles sur un bon cliché déjà au début des symptômes cliniques. Toujours se rappeler que les signes du début annoncent le dénouement ultérieur!

2 La coxa plana est un diagnostic radiologique et non pas étiologique. C'est un syndrôme et ses causes très probablement multiples. A part celles ordinairement admises, nous croyons que nombre de coxites atténuées non spécifiques peuvent provoquer des altérations radiologiquement semblables à celles trouvées dans la coxa plana.

3 Les suites éloignées de la maladie de CLPW sont mauvaises, et dans les trois quarts des cas au maximum, la coxarthrose apparaît à un âge relativement jeune. Un bon pronostic à distanee est impossible à poser, même après la période aiguë de la maladie, car une hanche touchée se transforme encore durant plusieurs années après le soi-disant stade final.

4 Le traitement adéquat a une influence certaine sur l'évolution de la maladie. Il sera conséquent et débutera le plus tôt possible. Le repos à l'extension jusqu'au début de la phase de réparation, puis lever avec un appareil de décharge, qui sera porté un à trois ans, nous semble être le traitement de choix.

5 Chaque fois que le diagnostic différentiel entre coxite et coxa plana laisse le moindre doute, le malade sera traité comme s'il était atteint d'une tuberculose de la hanche, jusqu'à révision éventuelle du diagnostic primitif. En effet, il sera toujours préférable de laisser une coxa plana longtemps au repos que de lever trop rapidement une coxite spécifique.

Bibliographie — Schrifttum

Aimes: Ce qu'il faut connaître de l'ostéochondrite de la hanche. Rev. méd. franç. 1938, T 19, No 7, P. 527 à 532.

Amstad: Beitrag zum Schwund des jugendlichen Schenkelkopfes. Bruns Beitr. 1916, 102, S. 652.

Assmann: Klin. Einteilnng der chron. Gelenkkrankheiten. Fortschr. Röntg. 1921, 33, S. 901.

Axhausen: Ueber einfache aseptische Knochen- und Knorpelnekrose. Arch. f. klin. Chir. 1912, 99, S. 519.

Die Aetiologie der Köhlerschen Erkrankung der Metatarsalköpfchen. Bruns Beitr. 1922, 126, S. 451.

Ueber Vorkommen und Bedeutung epiphysärer Ernährungsunterbrechungen beim Menschen. D. med. W. 1922, S. 881.

Der anatomische Krankheitsablauf bei der Köhlerschen Krankheit der Metatarsalköpfchen und der Perthesschen Krankheit des Hüftkopfes. Arch. f. klin. Chir. 1923, 124, S. 511.

Die aseptische Knochennekrose und ihre Bedeutung für die Knochen- und Gelenkpathologie. Acta chir. scand. 1926, 60, S. 369.

Ueber die anämische Infarkte am Knochensystem und ihre Bedeutung für die Lehre von den primären Epiphysennekrosen, Arch. f. klin. Chir. 1928, Bd. 151, S. 72.

Bade: Ueber die Bez. der a. def. juvenilis zum eingerenkt. kongenital-luwierten Hüftgelenk, Z. f. orthop. Chir. 1913, 33, S. 206.

Balensweig: Osteochondritis des Femurs bei Jünglingen und ihre Folgen. Epiphysenlösungen der Hüfte. Surg., gynecol. a. obstettr. 1926, 43, P. 604.

Bargellini: Juvenile Osteoarthritis der Hüfte (Ital.) Ref. Zentralblatt f. orth. 10, S. 205.

Bentzon: Exp. Untersuchungen über die Pathogenese der Coxa plana und anderer Formen der örtlichen „Dyschondroplasie". Act radiol. 1926, 6, S. 155.

Bergmann: Osteochondritis dissecans des Hüftgelenks. D. Z. f. Chir. 1929, 217, S. 400.

Bertone: La coxa plana. S. Daniel-Friaul 1929, Giuseppe Tabacco.

Bettmann: Beobachtungen über Hüftgelenksveränderungen bei 19 Familienangehörigen. Z. f. orth. Chir. 1930, 53, S. 327.

Bibergeil: Weitere Mitteil. über Osteoarthritis deformans coxa juvenilis, zugleich ein Beitrag zu den Spätfolgen nach unblutig reponierter Hüftluxation. Z. f. orth. Chir. 1912, 30, S. 163.

Block: Chemische Untersuchungen bei Epiphyseonekrosen. 23. Orthopäden Kongress, Verh. S. 101.

Z. Pathogenese der epiphyseonekrosen. Arch. klin. Chir. Bd. 174.

Bœrema: Ueber die Perthessche Kr. . . . . Ischium varum. Fortschr. Röntg. 1931, 44, S. 473.

Böhler: Osteochondritis diss. und Unfall. D. med. W. 1930, S. 1189.

Borchard: Zur Frage der deformierenden Entzündung (A. d.) des Hüftgelenks bei jugendlichen Individuen. D. Z. f. Chir. 1901, 61, S. 110.

Bouquier, Clinet, Leveau: A propos de 21 cas d'ostéochondrites juvéniles de l'épiphyse fémorale sup. „coxa plana". Rev. orth. 1941, T. 27, P. 285.

Bozsan: Zahlreiche Gelenkmäuse in einem Falle von juveniler A. d. coxæ. (ungarisch). Ref. Zentralblatt f. Orth. 11, S. 207.

A new Treatment of intracapsular fractures of the neck of the femur and Calvé-Legg-Perthes disease. Bone Surg. 1932, T. 14. no 4, P. 884.

Brandes: Zur Osteochondritis def. juvenilis. 43. Chirurgen-Kongress 1914.

Ueber Fälle von einseitiger Luxatio coxæ congenita mit Osteochondritis deformans juvenilis des nicht luxierten Hüftgelenks; . . . Arch. f. orth. und Unfallchir. 1920, 17, S. 526.

Brandes: Ueber Spätdeformationen bei reponierter kongenitaler Hüftgelenkluxation und ihr Verhältnis zum Krankheitsbild der Osteochondritis deformans juvenilis. Z. f. orth. Chir. 17, S. 55.

Brill: Beitrag zur Aetiologie der Perthesschen Erkrankung usw. Arch. f. orth. u. Unfallchir. 1926, 24, S. 64.

v. Brunn: Ueber die juvenile Osteoarthritis def. des Hüftgelenks. Bruns Beitr. 1903, 40, S. 291.

Büttner: Zur Aetiologie und Pathognese der Perthesschen Krankheit. Arch. f. klin. Chir. 1925, 136, S, 703.

Caan: Osteochondritis def. jevenilis coxæ usw. Ergebnisse. Payr-Küttner 1924, 17, S. 64.

Calot: L'Orthopédie indispensable aux praticiens. 1923. Maloine, Paris.

L'équation „ostéochondrite - subluxation congénitale", prouvée sur une radio pour laquelle nous avons été consultés par une université allemande qui a adopté notre conclusion.

Calvé: La maladie de Calvé. Traité. d'orthop. p. Ombredanne, Paris 1941.

Chandler: S. B. and P. H. Kreuscher. A study of the blood supply of the lig teres and its relation to the circulation of the head of the femur. J. Bone Joint Surg. 1932, T 14, P. 834—846.

Chassard: Pfannenveränderungen bei Osteochondritis der Hüfte. Revue d'orth. 1925, 12. P. 517.

Ciancio: Osteochondritis der Hüfte und des Schamsitzbeinastes. Ortoped. e traumatol. dell' app. mot. 1, No 3, P. 17.

Clark W. A.: Multiple Dystrophie der Epiphysen. The journal of bone and joint surg. 1929, 11, P. 566.

Cordes: Ueber die Entstehung der subchondralen Osteonekrosen. Die Perthessche Erkrankung. Bruns Beitr. 1930, 149, S. 248.

Dahs: Zur Osteochondritis def. juvenilis der Fingerphalangen. D. med. W. 1930, S. 1439.

Danforth: Murray, S. The Treatment of Legg.-C.-P. disease without weightbering. Bone Surg. 1934, T. 16, P. 516.

Delitala: Osteoch. d. oberen Oberschenkelendes J. of orth. surg. 1915, 1.

Osteochondritis der Hüfte und tuberk. Koxitis. Chir. org. movm. 9.

Drehmann: Ueber Gelenkentzündungen im Säuglingsalter und ihre ätiolog. Beziehungen zu späteren Deformitäten. Verh. d. d. Ges. f. Orthopädie 3. Kongress 1904, S. 40.

Edberg: (Perthessche Krankheit). Nord. med. Arkiv Abt. Chir. 1918, 51; ref. Zentr. f. Chir. 1919, H. 11.

Egloff: Deformitäten des oberen Femurendes bei angeb. Hüftluxationen, Diss. Jena 1911.

Elmslie: R. C.: Pseudokoxalgie im Gefolge traumatischer Hüftverrenkung bei einem 4jährigen Knaben, Journ. of orthopæd. surg. 1919, 17, New Series 1, S. 109.

Engels: Ueber das Blutergelenk und sein Röntgenbild. Fortschr. Röntg. 1917, 25, S. 197.

Erkes: Zur Aetiologie der Perthes-Osteochondritis. Zentralblatt f. Chir. 1921, Nr. 21, S. 733—777.

Erlacher: Deformierende Prozesse der Epiphysengegend bei Kindern. Arch. f. orthop. u. Unfallchir. 1922, 20, S. 81.

Ueber deformierende Prozesse an den Epiphysen kleiner Kinder. 16. Kongr. der dtsch. orthop. Ges., Berlin 1921.

Fahr: Beitrag zur Frage der rheumatischen Granulomatose usw. Klin. Woch. 1929, S. 1995.

Fairbank: Die angeborene Hüftverrenkung. Brit. J. Surg. 1930, 17, S. 380.

Fischl: Beobachtungen über die Osteochondritis deformans juvenilis, zugleich ein Beitrag zur Pathogenese der Epiphysenlösung am koxalen Femurende. (Universitätsklinik Frankfurt) Arch. orthop. Chir. 1933, Bd. 33, H. 3, S. 456.

Francillon: Beitrag zur Kenntnis der angeborenen Hüftgelenksverrenkung. Z. f. Orthop. Bd. 66, 1937.

Frangenheim: Osteoarthritis deformans juvenilis coxæ, Osteochondritis deformans, Coxa plana. Zentr. f. Chir. 1920, S. 946.

Freund, E.: Zur Frage der aseptischen Knochennekrose. Virsch. Arch. 1926. 261, S. 287.

Veränderungen der endochondralen Verknöcherung bei angebor. Hüftverrenkung. Chir. org. di movim. 1931, 15, S. 935.

Ueber die von Kreuz beschriebenen ungewöhnlichen Veränderungen an den Hüftkopfepiphysen. Fortschr. Röntg. 1930, 41, S. 935.

Zur Deutung des Röntgenbildes der Perthesschen Krankheit. Fortschr. Röntg. 1930, 42, S. 435.

Zur Frage der Femurkopfverunstaltung nach unblutig eingerenkten angeborenen Hüftgelenksluxationen. Fortschr. Röntg. 43, S. 131.

Friedrich: Scheinbare Knochenzerstörung bei der Perthesschen Erkrankung und verwandten Krankheitsbildern usw. D. Zeitschr. für Chirurgie 1925, 191, S. 40.

Fromme: (Perthes-Rachitis u. a.) Bruns Beitrag 118, S. 493.

Perthessche Krankheit u. a. D. med. W. 1920, S. 170.

Ueber die sog. Osteochondritis coxæ juv. und ihre Identität mit der Arthritis def. coxae. Zentralblatt f. Chir. 1921, Nr. 5/K.

Fründ: Die operative Behandlung der Osteochondritis juvenilis. 46. Chirurgenkongress 1922.

Die Spätresultate der Hüftgelenksmodellierung bei Osteochondritis deformans juvenilis. Chir. Kongr. 1927.

Gaugele: Der Pfannenperthes. Zentr. f. Chir. 1931, S. 66.

Gickler: Frühfälle der Perthesschen Erkrankung. Fortschr. Röntgenstr. 55, 1937.

Gold: Ueber das Vorkommen und das klinische Bild der dissezierenden Osteochondritis am Hüftgelenk. D. Z. f. Chir. 225, S. 296.

Gross: Osteochondritis deformans coxae Perthes (Aerztlicher Verein Stuttgart, 3. Dez. 1936) Münch. med. Wschr. 1937, Jg. 84, Nr. 15, S. 597.

Guye: (Osteochondr. traum.) D. Z. f. Chir. 1924, 130.

Hackenbroch: Coxa valga luxans, Pherthessche Krankheit und A. d. 20. Orthopädenkongress, S. 76, Beilageheft zur Z. f. orthop. Chir. 1926, 47.

Zur Entstehung der Coxa valga. Zentr. f. Chir. 1926, S. 2411.

Hagenbach: Beitrag zur Osteochondritis deformans juvenilis. D. Z. f. Chir. 1922, 169, S. 288.

Haas: Perthessche Krankheit. Wien. med. W. 1924, Nr. 24. Aetiol. Osteoch. coxae juv. Wien med. W. 1924, Nr. 24.

Ueber Osteochondritis dissecans proxim. Femurepiphyse. Zentr. Blatt f. Chir. 1921, 30, S. 1084—1091.

Häuptli: Ueber Osteochondritis dissecans. Bruns Beitr. 1924, 1931, S. 395.

Hayaschi und Matsuoka: Anatomische und radiologische Untersuchungen der Knochengerüste der kongenital verrenkten Hüftgelenke. Z. f. orthop. Chir. 1912, 30, S. 196.

Heitzmann: Diskussion zu dem Vortrag Axhausens. Arch. f. klin. Chir. 1923, 126, S. 133.

Heitzmann und Engel: Epiphysenerkrankungen im Wachstumsalter. Klin. W. 1923, S. 397, 444.

Hildebrand: Diskussion zu Axhausens Vortrag. Chirurgenkongress 1923, Arch. f. klin. Chir. 1923, 126, S. 135.

Hoffmann: Pseudotuberculose épiphysaires (ostéochondrites juvéniles). Rev. méd. Suisse rom. 1935, No. 6, P. 321.

Iselin: Arthritis chronica deformans. Schw. Z. f. Unf. 1925, Nr. 9.

Jansen, Murk: Platte Hüftpfanne und ihre Folgen, Coxa plana, valga, vara und Malum coxae. Zeitschr. f. orth. Chir. 1924, Bd. 46, S. 234.

Hüftanomalien usw. The J. of bone and joint surg. 1929, 11, S. 461.

Jaroschy: Zur Frage der Späterkrankung der Hüfte nach unblutig eingerenkter angeborener Luxation. Bruns Beitrag 1924, 132, S. 701.

Johansson: Röntgenological Studies of the Anatomy of the Proximal End of Femur. Vol V, fasc. 4, p. 358.

Just: Zur Aetiologie der Ost. coxae juv. def. Wien. klin. W. 1931, S. 889.

Kappis: Osteochondritis dissecans und traumatische Gelenkmäuse. D. Z. f. Chir. 1920, 157, S. 186.

Kehl: Beitrag zur Perthes-Krankheit. Chir. Kongress 1925, S. 65.

Key: Oberes Oberschenkelende. The southern med. journ. 1924, S. 952.

Coxa vara epiphysaria oder Verlagerung der Kopfepiphyse des Oberschenkels im Jünglingsalter. Journ. of bone and joint surg. 1926, 8, S. 53.

Kidner, Fr.: Ein ungewöhnlicher Fall von Legg-Perthesscher-Krankheit. Journ. of bone and joint surg. 1926, 8, S. 565.

Kienböck und Selka: Ueber Hüftgelenksaffektion mit aseptischer Schenkelkopfnekrose. Röntgenpraxis. 1931, 3, S. 541.

Kirste: Zur Aetiologie der Osteochondritis deformans juvenilis Z. f. orthop. Chir. 44, S. 532.

Klein: Ueber Ossifikationsstörungen beider Hüftgelenke auf endokriner Grundlage. Röntgenpraxis 1921, 3, S. 550.

Köhler, Alban: Lexikon der Grenzen des Normalen und der Anfänge des Pathologischen. Hamburg 1925.

Korvin: Perthessche Erkrankung. (Universitätsambulatorium f. orthop. Chir. Wien.)

Kreuter: Zur Aetiologie und Pathognese der Osteochondritis def. juv. coxae. Zentr. f. Chir. 1930, S. 1162.

Ueber die Osteochondritis def. coxae. juv. (Perthes). Bruns Beitrag 1921, 122, S. 263.

Krukenberg: Angeborene Hüftverrenkung und Perthessche Erkrankung. Verh. orthop. Ges. 1929, Bericht 1930, S. 258.

Beiträge zur Perthesschen Krankheit. Z. f. orthop. Chir. 53, S. 176.

Lang: Mikr. Befunde bei juveniler A. d. (Osteochondr. def. juv. coxae, Legg-Calvé-Pherthes) . . . . Virch. Arch. 1922, 239, S. 76.

Ueber die Bedeutung des Traumas für die Entstehung der Osteochondritis coxae juven. def. . . . . Zentr. f. Chir. 1931, S. 777.

Lange Max: Zwei Fälle von doppelseitiger Osteochondritis diss. der Femurköpfe. Z. orthop. Chir. 1929, 51, S. 269.

Legg: Eine unklare Affektion des Hüftgelenks. Boston med. and. surg. Journ., Feb. 1910, T. 162, P. 202.

Osteoarthropathie des Hüftgelenks. Surg. gynec. and obstetrics 1916, 22, S. 307.

Endergebnisse von Coxa plana. Journ. of bone and joint surg. 1927, 9, S. 26.

Lehmann J. C.: Ueber die Bedeutung der Osteochondritis für den Praktiker. (Städt. Krankenhaus Hannover.) Dtsch. med. Wschr. 1936, Bd. 62, Nr. 15, S. 573.

Leriche: Recherches expérimentales sur le mécanisme de formation de l'ostéochondrite de la hanche. Lyon chir. 1934, 31, 610.

Lévy: Beiträge zur Frage der Coxitis, Coxa vara und sog. Osteoarthr. def. juv. (richtiger Coxa vara capitalis). D. Z. f. Chir. 1911, 109, S. 205.

Lexer: Lehrbuch der allgemeinen Chirurgie. 18. Aufl., Ferd. Enke, Stuttgart, 1929.

Licschied und Sellheim: Osteochondritis und endokrine Störung. D. Z. f. Chir. 1924, 185, S. 46.

Lippmann: Die Pathogenese der Legg-Calvé-Pertesschen Krankheit auf Grund des pathol. Befundes eines Falls. Amer. J. Surg. 1929, 6, S. 785.

Löhr: Ueber Veränderungen im Hüftgelenk bei Blutern. D. Z. f. Chir. 228, S. 234.

Looser: Ueber die Ossifikationsstörungen bei Kretinismus. Verh. der d. pathol. Ges. 24, Tagung 1929, S. 352.

Lotzin: Osteochondritis. diss. und Trauma. Zentr. f. Chir. 1928, S. 2704.

Ludloff: (Pertessche Krankheit) Jahreskurse für ärztl. Fortb. Sept. 1910.

Maydl: Coxa vara und A. d. Wien. Klin. Rundschau 1897, 11, Nr. 10, S. 153.

Möller: Klin. Betracht. über Fälle ausgeheilter Calvé-Perthes-Krankheit im Hinblick auf die endgültigen Deformitäten usw. Acta radiol. 1926, Bd. 5, S. 1.

Mouchet et Georges: Osteochondritis def. der oberen Femurepiphyse. Revue d'orthopédie 1921, 8, P. 101; ref. Zentr. f. Chir. 1921, S. 1338 und Zentralorgan 12, S. 335.

Mouchet und Ill: Osteochondritis def. der oberen Femurepiphyse. Revue d'orthopédie 1921, 8, Nr. 2, ref. Zentral. f. Chir. 1921.

v. Müller: Differentiation of the diseases included under chronic arthritis 17. intern. Kongr., London 1913.

Müller W.: Röntgenbefund der Osteochondritis def. coxae juv. bei Aufnahmen am gebeugten adduzierten Hüftgelenk. Fortschr. Röntg. 30, S. 335.

Müller W.: Beobachtungen zur Frage des Verlaufs, der Endausgänge, sowie des familiären Auftretens der Osteochondritis def. coxae juv. Arch. f. orthop. und Unfallchir. 1922, 20, S. 327.

Experimentelle und klinische Beobachtungen zu den Umbauprozessen im jugendlichen Hüftgelenkskopf. M. med. W. 1924, S. 1095 und 1096.

Latent verlaufende angeborene Coxa valga luxans als Ursache einer typischen Späterkrankung des Hüftgelenks. Bruns Beitr. 1927, 139, S. 464.

Moulonguet: Ostéochondrite dissécante de la hanche. Soc. Chir. Paris, Nov. 1932, Presse méd. 1932, No 99, 1866.

Natzler: Ueber deformierende Gelenkerkrankungen d. Kindesalters. Zeitschr. f. orthop. Chir. 48, Beih., S. 502.

Angeborene Hüftverrenkung und deformierende Gelenkleiden der Hüfte. 22. Orthopädenkongress 1927, Beihefte D. Z. f. orthop. Chir. 1928, 49, S. 191.

van Neck: Osteochondritis des Schambeins, Arch. franco-belges de chir. 1924, 27, S. 238; Zentralorg. 29, S. 469.

Nielsen: Osteochondritis Dissecans Capituli Humeri. Acta orth. scand. vol IV, Fasc. 4, P. 307.

Nussbaum: Die Gefässe am oberen Femurende und ihre Beziehungen zu pathologischen Prozessen. Bruns Beitr. 1926, 137, S. 332.

Demonstrationen über Entstehung von Osteochondritis juv., Chirurgenkongr. 1923.

Ortscheit: Ueber eine angeborene, durch juvenile A. d. komplizierte Missbildung der Hüfte. Revue orthop. 1922, S. 353.

de Quervain: Ueber das Wesen der sog. Osteochondritis juvenilis des Hüftgelenkes. Schweiz. med. W. 1928, 163—164.

Perthes: Ueber A. d. juv. D. Z. f. Chir. 1910, 107, S. 111, 145.

Ueber Osteochondritis juv. def. Chirurgenkongr. 1913. Die Osteochondritis def. coxae juv. Bruns Beitrag, Bd. 122, S. 285. — Ueber Entwicklung und Endausgänge der Osteochondritis def. sowie Verhältnis der Krankheit zur A. d. Bruns Beitr. 127, S. 477. — Osteochondritis def. oder Leggs disease. Zentr. f. Chir., 1920, Nr. 6. — Beitrag zur Aetiologie der Osteochondritis def. nebst Bemerkungen zu den Artikeln von Sundt und von Waldenström. Zentr. f. Chir. 1920, S. 542. — Diskussion zu dem Vortrag Axhausen. Arch. f. klin. Chir. 1923, 126, S. 130. — Ueber Osteochondritis def. coxae. Klin. W. 1924, S. 513.

Perthes und Welsch: Ueber Entwicklung und Endausgänge der Osteochondritis def. des Hüftgelenks (Calvé-Legg-Perthes), sowie über das Verhältnis der Krankheit zur Arthritis def. Bruns Beitr. 1922, 127, S. 477.

Phemister: Knochenteilung bei aseptischer Nekrose. J. Bone Surg. 1930, 12, S. 769.

Phemister, Brunschwig und Day: Köhler-, Legg-, Perthes- und Kienböcksche Krankheit in ihren Beziehungen zur Streptokokkeninfektion. Journ. amer. med. Association 95, S. 995; ref. Zentralorg. 52, S. 479.

Platt: Pseudokoxalgie, Osteochondritis def. juv. coxae, milde Hüfterkrankungen, Brit. J. of Surg. 1922, 9, Nr. 35.

Pollwein: Früh- und Spätstadien der Osteochondr. def. juv. coxae. Bruns Beitr. 1926, 135, S. 608.

Pommer: Ueber die mikroskopischen Kennzeichen und die Entstehungsbedingungen der A. d. . . . Virch. Arch., Bd. 263, S. 434.

Porro: Ueber den Ausgang von Epiphysenstörungen der Hüfte. Radiol. med. 19, S. 12.

Preiser: Ueber Deformitäten nach Gelenkentzündungen im Kindesalter. Z. f. orth. Chir. 1908, 21, S. 197.

Pürckhauer: Ueber Coxa vara als Folgeerscheinung der unblutigen Einrenkung der angeborenen Hüftluxation. Z. f. orthop. Chir. 1910, 25, S. 112.

Redard: Ueber einige Spätkomplikationen der unblutigen Einrenkung der angeborenen Hüftluxation. Z. f. orthop. Chir. 23.

Rehbein: Zur Aethiologie der Pertesschen Krankheit, zugleich ein Beitrag zur traumatischen Hüftgelenksluxation im Kindesalter. D. Z. f. Chir. 1922, 174, S. 416.

Rey: Zur Kenntnis der Osteochondritis dissecans, Zentr. f. Chir. 1931, S. 2892.

Riedel: Klinische Untersuchungsbefunde bei Osteochondritis def. coxae juv. D. Med. W. 1922, S. 1529. — Zur pathologischen Anatomie und Aetiologie der Osteochondritis def. coxae juv. Virch. Arch. 1923, 244, S. 335. — Beitrag zur patholog. Anatomie der Osteochondr. def. coxae juv. Zentr. f. Chir. 1922, S. 1447.

Rœderer: Ttt. de la coxa vara. Arch. franco-belges, Chir. 1935/36, T. 35, No 4, P. 360.

Rost: (Perthes) D. Zeitschr. f. Chir. 125, S. 82.

Sandoz A.: Beitrag zur Frage der Osteochondritis def. juv. Bruns Beitr. 1928, 143, S. 189.

Scabell: Zur Pathogenese der Osteochondritis diss. bei endemischen Kretinismus. Schw. med. W. 1928, S. 703.

Schmidt A.: Zur Frage der Osteochondritis diss. Bruns Beitr. 1924, 132, S. 129.

Scholz: Röntgenol. Beckenstudien zur Frage des Zusammenhangs der Osteochondr. def. coxae juv. und der angeborenen Subluxation der Hüfte, wie es von Calot behauptet wird. Arch. f. orthop. u. Unfallchir. 1928, 26, S. 572.

Schwarz E.: Eine typische Erkrankung der oberen Femurepiphyse. Beitr. z. klin. Chir. 1914, 93, S. 1.

v. Seemen: Osteochondropathia cretinoidea. Chirurgenkongr. 1928, Arch. f. klin. Chir. 152, S. 616.

Silberstein: Angeborene Hüftluxation und Osteochondritis (russisch) Ref. Zentralorg. 51, S. 651.

Sjövall: Zur Frage der Behandlung der Coxa plana. Acta orth. scand. Vol. 8, Fasc. 4, p. 324.

Sorrel E.: Chron. nicht tuberkulöse Hüftgelenksentzündungen beim Kind. Revue d'orthop. 1922, 9, p. 367; ref. Zentralorg. 21, S. 389.

Spitzy: Hüftgelenksluxation und Osteochondritis. Z. f. orthop. Chir. 1924, 45, S. 576.

Stenport: Necrosis Capitis Femoris. Acta orth. scand. Vol. VI, Fasc. 2, P. 127.

Sudbrack: Die Behandlung der angeborenen Hüftverrenkung . . Z. f. orthop. Chir. 1928, 50, S. 91.

Sundt: Malum Coxae Calvé-Legg-Perthes. Jacol Cybwad, Kristiania 1920. — Ueber A. chronica def. im Kindesalter. Med. ref. 1921, Jg. 38, S. 145; ref. Zentralorgan 19, S. 249. — Wirkliche und scheinbare Hüfttuberkulose. Tubercle 1921, 2, Nr. 7.

Tammann H.: Ueber experimentelle Osteochondritis dissecans (Chir. Universitätsklinik Göttingen). Arch. klin. Chir. 1933, Bd. 172, S. 450—457.

Thomasen: Calvé-Perthes-Like Changes in the Head of the Humerus in Swine. Acta orth. scand. Vol X, fasc. 4, p. 331.

Vuillet: Beiträge zum Studium der Pseudokoxalgie. Revue d'orthop. 11, p. 5; Ref. Zentr. org. 30, S. 2.

Wagner A.: Ueber Osteochondritis def. coxa juvenilis und coxa vara adolescentium. Arch. f. orthop. u. Unfallchir. 1920, 18, S. 380.

Waldenström: Coxa plana usw. Lyon, chir. 1921, 18, S. 7; ref. Zentralorg. 13, S. 206. — Coxa plana, Osteochondritis def. usw. Zentr. f. Chir. 1920, S. 539. — The first Stages of Coxa plana. Acta orth. scand. Vol V, fasc. 1, P. 1.

Walter H.: Zur Histologie und Pathogenese der Perthesschen Krankheit und der aseptischen Knorpel-Knochennekrosen überhaupt. Arch. f. orthop. und Unfallchir. 1925, 23, S. 672.

Weil: Ueber doppelseitige symmetrische Osteochondr. diss. Beitr. z. klin. Chir. 78.

Weiss: Zur Pathogenese der aseptischen Nekrose des Skeletts, ein Röntgenol. Beitrag. Fortschr. Röntg. 1931, 43, S. 442.

Whitman: Weitere Beobachtungen über die operative Behandlung der Legg-Perthesschen Krankheit. Amer. J. Surg. 1929, 6, S. 791. — Weitere Beobachtungen über die Legg-Perthessche Krankheit. Amer. J. surg. 1928, 5, S. 385.

Wideröe: Zur Aetiologie und Pathogenese des Malum c. C. P. Z. Bl. f. Chir. 1921, 5, II.

Winter: Die Perthessche Krankheit im Lichte neuer Stoffwechseluntersuchungen. Z. f. orthop. Chir. 1930, 52, S. 592.

Zaaijer: Osteo-chondropathia juvenilis parosteogenetica (holländisch). Ref. Zentralorg. 11, S. 206.

Zanoli R. Traitement de l'ostéochondrite de la hanche par autogreffe osseuse (Istituti ospedalieri di Santo carona pietraligure). Arch. franco-belges, Chir. 1935/36, tome 35, No 4, p. 354.

Zemansky, jun.: Pathologie und Pathogenese der Osteochondritis def. juv. coxae. Amer. journ. of surg. 1928, 4, S. 169, ref. Zentralorg. 43, S. 133.

Zesas: Ueber die juvenile Osteoarthritis def. coxae. Arch. f. Orth. 1909, Bd. 7, Heft 2 und 3, und 1910, Bd. 8.

Résumé

Durant mon stage à Balgrist j'ai revu, analysé et classé 153 histoires de patients atteints de la maladie de Calvé-Legg-Perthes-Waldenström et plusieurs centaines de radiographies; en outre, j'ai réexaminé 15 malades chez qui le début de l'affection remontait à plus de 18 ans.

Dans mon travail, je résume les résultats trouvés et discute les notions admises par la majorité des auteurs sur la coxa plana. Enfin, j'indique mes conclusions, qui diffèrent en plusieurs points de l'opinion habituellement admise, mais qui se sont vérifiées dans tous les cas que j'eus à ma disposition.

Table des matières

		Page
	Introduction	6
1.	Historique	7
2.	Apparition	8
3.	Clinique	13
4.	Evolution radiologique	17
5.	Diagnostic différentiel	29
6.	Pronostic	36
7.	Anatomo-pathologie	46
8.	Etiologie	48
9.	Traitement	50
10.	Conclusions	53
	Bibliographie	54
	Résumé	69
	Table des matières	70
	Curriculum vitae	71

Curriculum vitae

Maurice-Edmond Müller, né à Bienne le 28 mars 1918, originaire de Volketswil (Zürich), fils de Moritz Müller, fabricant à Bienne et de Violette, née Huguenin-Virchaux.

J'accomplis mes classes primaires, secondaires et mon gymnase à Bienne et j'acquis ma maturité en automne 1936. L'année suivante je réussissais mon premier propédeutique de médecine à l'Université de Neuchâtel et en 1939 mon second à celle de Lausanne. Tous mes semestres cliniques furent suivis à Lausanne, sauf un passé à Berne (hiver 1939/40). De longues périodes de service actif interrompirent à plus d'une reprise le cours de mes études. En mai 1944, j'obtins mon diplôme fédéral de médecin, et en novembre de la même année je devins assistant régulier à l'institut orthopédique de Balgrist, où je devais rester jusqu'à fin février 1946.